



**Pro  
Homine**

Revista científica-eletrônica | UNILAVRAS



Congresso de  
**Medicina  
Veterinária**

23 a 25 de outubro de 2019

**ANAIS DO  
CONGRESSO DE MEDICINA  
VETERINÁRIA – EDIÇÃO 2019**



# Congresso de **Medicina Veterinária**

**23 a 25 de outubro de 2019**

## **Comissão Organizadora**

Adriana Brasil Ferreira Pinto

Claudia Dias de Monteiro Toma

Eduardo Alves Lima

Fernando Yoiti Kitamura Kawamoto

Ivam Moreira de Oliveira Junior

Luiz Eduardo Duarte de Oliveira

Luthesco Haddad Lima Chalfun

Matheus Camargos de Britto Rosa

Nelson Henrique de Almeida Curi

Sergio Augusto de Sousa Campos

Thiago Pasqua Narciso

## **Comissão Científica**

Ivam Moreira de Oliveira Junior

Luiz Eduardo Duarte de Oliveira

Eduardo Alves Lima

Matheus Camargos de Britto Rosa

Nelson Henrique de Almeida Curi

Sergio Augusto de Sousa Campos

Claudia Dias de Monteiro Toma

Fernando Yoiti Kitamura Kawamoto

Thiago Pasqua Narciso



**Pro  
Homine**


Revista científica-eletrônica | UNILAVRAS



Congresso de  
**Medicina  
Veterinária**  
23 a 25 de outubro de 2019

Agência Brasileira do ISBN

ISBN 978-85-67895-19-2

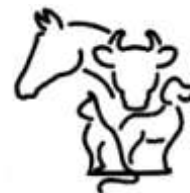



CENTRO UNIVERSITÁRIO DE LAVRAS – UNILAVRAS

III CONGRESSO DE MEDICINA VETERINÁRIA

**Lavras/2019**





Dados Internacionais de Catalogação na Publicação – CIP (Brasil)  
Catalogação na Fonte

C579 Congresso de Medicina Veterinária (1: 2019: Lavras, MG).  
Anais do Congresso de Medicina Veterinária; de 23 a 25 de outubro  
de 2019 / Adriana Brasil Ferreira Pinto et al. [organizadores]. -- Lavras:  
Centro Universitário de Lavras, 2019.  
64p.

ISBN: 978-85-67895-19-2

1. Pesquisa. 2. Relato de caso. 3. Animais Silvestres. 4. Animais de  
Grande Porte. 5. Animais de Pequeno Porte Ensino superior. I. Pinto,  
Adriana Brasil Ferreira. II. Título.

CDD: 001.4

Ficha catalográfica elaborada pela Biblioteca Waldir Azevedo



# Congresso de **Medicina Veterinária**

23 a 25 de outubro de 2019

**Reitora**

**Prof.<sup>a</sup> Dra. Christiane Amaral Lunkes Argenta**

**Pró-Reitor Acadêmico**

**Prof. Dr. Cássio Vicente Pereira**

**Pró-Reitor de Desenvolvimento**

**Prof. Dr. João Antônio Argenta**

**Diretor de Graduação**

**Prof. Dr. Marcelo Ferreira Viana**

**Vice-Diretor de Graduação**

**Prof. Dr. Douglas Campideli Fonseca**

**Coordenadora de Extensão**

**Prof.<sup>a</sup> Dra. Alessandra de Castro Souza**

**Coordenador do Curso de Medicina Veterinária**

**Prof. Dr. Thiago Pasqua Narciso**



<b>ANIMAIS DE PEQUENO PORTE</b> .....	10
<b>TUMOR VENÉREO TRANSMISSÍVEL CANINO COM METÁSTASE EM FÍGADO E BAÇO - RELATO DE CASO</b> .....	11
<b>INSEMINAÇÃO ARTIFICIAL E ACOMPANHAMENTO GESTACIONAL EM CADELA BULL TERRIER COM HISTÓRICO DE AGRESSIVIDADE: RELATO DE CASO</b> .....	12
<b>ARTROPLASTIA EXCISIONAL DE CABEÇA E COLO FEMORAL EM FELINO – RELATO DE CASO</b> .....	13
<b>AVANÇO DA TUBEROSIDADE TIBIAL PARA O TRATAMENTO DA RUPTURA DE LIGAMENTO CRUZADO CRANIAL EM CÃO – RELATO DE CASO</b> .....	14
<b>CARDIOMIOPATIA DILATADA EM UM CÃO – RELATO DE CASO</b> .....	15
<b>DOENÇA DO TRATO URINÁRIO INFERIOR DOS FELINOS ASSOCIADO A CISTÓLITO – RELATO DE CASO</b> .....	16
<b>ESPOROTRICOSE FELINA – RELATO DE CASO</b> .....	17
<b>HÉRNIA ABDOMINAL TRAUMÁTICA EM CADELA – RELATO DE CASO</b> .....	18
<b>HÉRNIA PERITONEOPERICÁRDICA EM FELINO ASSINTOMÁTICO</b> .....	19
<b>HIPOCALCEMIA PUERPERAL EM CADELA – RELATO DE CASO</b> .....	20
<b>LACERAÇÃO DE TRAQUEIA EM CADELA: RELATO DE CASO</b> .....	21
<b>LUXAÇÃO ASSOCIADA A DISPLASIA COXOFEMORAL EM UMA CADELA - RELATO DE CASO</b> .....	22
<b>MASTOCITOMA EM UM CÃO – RELATO DE CASO</b> .....	23
<b>OSTEOSSÍNTESE COM PINOS DE RUSH PARA TRATAMENTO DE FRATURA DE SALTER-HARRIS TIPO II EM CÃO – RELATO DE CASO</b> .....	24
<b>PROTOCOLO ANESTÉSICO EM CESARIANA DE CADELA - RELATO DE CASO</b> .....	25
<b>TRAUMA EM REGIÃO FRONTAL NASAL EM CÃO</b> .....	26
<b>INTOXICAÇÃO POR SAPO EM UM CÃO</b> .....	27
<b>ANIMAIS SILVESTRES</b> .....	28
<b>NEFRECTOMIA UNILATERAL EM <i>Rattus norvegicus</i></b> .....	29
<b>DERMATITE OPERCULAR EM CARPA-COMUM (<i>Cyprinus carpio</i>)</b> .....	30
<b>FRATURA IATROGÊNICA EM FILHOTE DE CALOPSITA (<i>Nymphicus hollandicus</i>)</b> .....	31
<b>PATOLOGIA VETERINÁRIA</b> .....	32



III CONGRESSO DE MEDICINA VETERINÁRIA  
**CARCINOMA DE CÉLULAS ESCAMOSAS EM UM CÃO –**  
**RELATO DE CASO** ..... 33

**INSUFICIÊNCIA CARDÍACA CONGESTIVA EM UM CÃO – RELATO DE CASO** ..... 34

**PARVOVIROSE CANINA – RELATO DE CASO** ..... 35

**POLITRAUMATISMO COM RUPTURA PULMONAR EM UM CÃO – RELATO DE CASO** ..... 36

**LINFOMA MEDIASTINAL EM UM GATO – RELATO DE CASO** ..... 37

**ANIMAIS DE GRANDE PORTE**..... 38

**ULTRASSONOGRRAFIA NA CONFIRMAÇÃO DE DESLOCAMENTO DE ABOMASO EM BOVINOS: RELATO DE CASO** ..... 39

**ATENDIMENTO CLÍNICO DE UM EQUINO COM SUSPEITA DE INFECÇÃO POR HERPESVÍRUS TIPO 1 - RELATO DE CASO**..... 40

**LACERAÇÃO PERINEAL GRAU 3 EM ÉGUA – RELATO DE CASO**..... 41

**INSUFICIÊNCIA CARDÍACA CONGESTIVA ASSOCIADA A DEFEITO DE SEPTO INTERVENTRICULAR EM BOVINO: RELATO DE CASO** ..... 42

**BOROSCÓPIO NO DIAGNÓSTICO DE DIFTERIA EM BEZERRA: RELATO DE CASO** ..... 43

**FENDA PALATINA EM FÊMEA BOVINA: RELATO DE CASO** ..... 44

**LAMINITE EM EQUINO – RELATO DE CASO**..... 45

**HERNIORRAFIA UMBILICAL EM BEZERRO: RELATO DE CASO** ..... 46

**HERNIORRAFIA UMBILICAL EM BEZERRA – RELATO DE CASO**..... 47

**HEMATOMA DE BARBELA DE BOVINOS: RELATO DE CASO** ..... 48

**TECNOLOGIA DE PRODUTOS DE ORIGEM ANIMAL** ..... 49

**PERFIL FÍSICO-QUÍMICO E REOLÓGICO DE IOGURTE TIPO GREGO COM ADIÇÃO DE PROTEÍNAS SOLÚVEIS** ..... 50

**PESQUISA** ..... 51

**ASPECTOS ULTRASSONOGRÁFICOS DO TAMANHO TOTAL DO RÚMEN EM DIFERENTES PROPRIEDADES NA REGIÃO DE LAVRAS-MG** ..... 52

**SIMULAÇÃO DO EFEITO SEDATIVO DE DETOMIDINA ADMINISTRADA VIA INTRAMUSCULAR** ..... 53

**SIMULAÇÃO DO EFEITO SEDATIVO DE DIFERENTES DOSES DE DETOMIDINA ADMINISTRADAS VIA ENDOVENOSA** ..... 54

**CORRELAÇÃO DO DIÂMETRO E VASCULARIZAÇÃO DO CORPO LÚTEO NO DIAGNÓSTICO DE GESTAÇÃO PRECOCE EM NOVILHAS NELORE**..... 55





<b>USO DE ANTIBIÓTICO EM AFECÇÕES DO SISTEMA DIGESTÓRIO NO HOSPITAL VETERINÁRIO DA UFLA DE PEQUENOS ANIMAIS ENTRE OS MESES DE JANEIRO A JUNHO DE 2018 .....</b>	<b>56</b>
<b>USO DE ANTIBIÓTICO EM AFECÇÕES DO SISTEMA RESPIRATÓRIO NO HOSPITAL VETERINÁRIO DE PEQUENOS ANIMAIS DA UNIVERSIDADE FEDERAL DE LAVRAS (HV/UFLA) ENTRE OS MESES DE JANEIRO A JUNHO DE 2018 .....</b>	<b>57</b>
<b>USO DE ANTIBIÓTICO EM FERIDAS NO HOSPITAL VETERINÁRIO DE PEQUENOS ANIMAIS DA UNIVERSIDADE FEDERAL DE LAVRAS ENTRE OS MESES DE JANEIRO A JUNHO DE 2018.....</b>	<b>58</b>
<b>USO DE ANTIBIÓTICO PARA TRATAMENTO DE HEMOPARASITOSE NO HOSPITAL VETERINÁRIO DE PEQUENOS ANIMAIS DA UNIVERSIDADE FEDERAL DE LAVRAS ENTRE OS MESES DE JANEIRO A JUNHO DE 2018 .....</b>	<b>59</b>
<b>ASPECTOS ULTRASSONOGRÁFICOS HEPÁTICOS DE VACAS LEITEIRAS NO MUNICÍPIO DE LAVRAS-MG.....</b>	<b>60</b>
<b>ACOMPANHAMENTO DO CICLO ESTRAL EM CADELAS POR MEIO DA CITOLOGIA VAGINAL .....</b>	<b>61</b>
<b>ACOMPANHAMENTO DO DESENVOLVIMENTO PLACENTÁRIO E UTERINO EM CADELAS GESTANTES POR ULTRASSONOGRAFIA .....</b>	<b>62</b>
<b>AVALIAÇÃO DO USO DE ANTIBIÓTICOS EM AFECÇÕES DO TRATO URINÁRIO NO HOSPITAL VETERINÁRIO DA UNIVERSIDADE FEDERAL DE LAVRAS ENTRE OS MESES DE JANEIRO A JUNHO DE 2018.....</b>	<b>63</b>
<b>USO DE ANTIBIÓTICO EM CASTRAÇÕES NO HOSPITAL VETERINÁRIO DE PEQUENOS ANIMAIS DA UNIVERSIDADE FEDERAL DE LAVRAS ENTRE OS MESES DE JANEIRO A JUNHO DE 2018.....</b>	<b>65</b>
<b>USO DO SOFTWARE CASA SCA PARA AVALIAÇÃO DA QUALIDADE ESPERMÁTICA DE SÊMEN CANINO .....</b>	<b>66</b>



# ANIMAIS DE PEQUENO PORTE



## TUMOR VENÉREO TRANSMISSÍVEL CANINO COM METÁSTASE EM FÍGADO E BAÇO - RELATO DE CASO

AMARAL, B. R. C.<sup>1</sup>; SILVA, L. D.<sup>1</sup>; KAWAMOTO, F. Y. K.<sup>2</sup>; CAMPIDELI, D. T.<sup>2</sup>

<sup>1</sup> Acadêmica do Curso de Medicina Veterinária do Centro Universitário de Lavras, Lavras/MG, Brasil.

<sup>2</sup> Orientador, Curso de Medicina Veterinária do Centro Universitário de Lavras, Lavras/MG, Brasil - fernandokawamoto@unilavras.edu.br

**Introdução:** O tumor venéreo transmissível (TVT) canino é uma neoplasia benigna, contagiosa e sexualmente transmissível. Acomete predominantemente a genitália externa e ocasionalmente a interna, manifesta-se geralmente em animais jovens, errantes e sexualmente ativos. Os sinais clínicos de TVT são caracterizados por uma neoformação friável nos órgãos genitais femininos ou masculinos, principalmente na vagina, pênis ou menos comumente, a cavidade oral, nasal ou olhos. O diagnóstico é baseado através do exame clínico e da avaliação citológica, onde podem ser observadas células redondas características deste tipo de neoplasia. O tratamento de maneira geral inclui a utilização de quimioterápicos, principalmente a Vincristina. **Objetivos:** O intuito deste trabalho é relatar um caso de TVT em um cão macho, com metástases em fígado e baço. **Relato de caso:** Foi atendido na clínica veterinária Cães e Cia, na cidade de Perdões/MG, um cão macho, sem raça definida, com aproximadamente 16 kg, resgatado das ruas, com histórico de sangramento peniano e grande aumento de volume na região de prepúcio. Foi realizado o exame físico, no qual foram observados neoformação friável e sanguinolenta no pênis, além de distensão abdominal. No exame ultrassonográfico foram visibilizadas imagens sugestivas de metástases em fígado e baço. Durante o período de três semanas, o paciente foi submetido a sessões semanais de quimioterapia com a utilização da Vincristina na dose de 0,5 mg/m<sup>2</sup>. **Resultados:** Após esse tempo, efetuou-se a reavaliação da imagem ultrassonográfica, que ainda evidenciava a presença das metástases. Desta forma, foi indicada a quarta sessão de quimioterapia pelo médico veterinário. Contudo, o tutor não retornou no dia marcado. Depois de 20 dias o paciente foi reavaliado e observou-se a regressão total das metástases em fígado e baço na ultrassonografia. **Conclusão:** O TVT canino é uma afecção contagiosa de transmissão rápida e disseminada pelos cães que tem acesso livre à rua, que pode induzir a doença clínica pela presença de neoformação friável e metástases em diversos órgãos e tecidos. Neste contexto, torna-se uma doença importante em situações de aglomerações de caninos e a profilaxia inclui a realização de castração e restrição do livre acesso de cães à rua.

**Palavras-chave:** TVT, neoplasia, vincristina, cães.



**INSEMINAÇÃO ARTIFICIAL E ACOMPANHAMENTO GESTACIONAL EM  
CADELA BULL TERRIER COM HISTÓRICO DE AGRESSIVIDADE:  
RELATO DE CASO**

MONTEIRO, K. S.<sup>1</sup>; SILVA, L. L. G.<sup>2</sup>; FONSECA, T. C.<sup>3</sup>; MARQUES, T. F. R.<sup>3</sup>;  
LIRA, G. M.<sup>3</sup>; MURGAS, L. D. S.<sup>4</sup>

<sup>1</sup> Mestranda em Ciências Veterinárias, Departamento de Medicina Veterinária, Universidade Federal de Lavras, Lavras/MG, Brasil.

<sup>2</sup> Acadêmico (a) do curso de Medicina Veterinária do Centro Universitário de Lavras, Lavras/MG, Brasil.

<sup>3</sup> Acadêmico (a) do curso de Medicina Veterinária, Departamento de Medicina Veterinária, Universidade Federal de Lavras, Lavras/MG, Brasil

<sup>4</sup> Professor do setor de Fisiologia Veterinária, Departamento de Medicina Veterinária, Universidade Federal de Lavras, Lavras/MG, Brasil - lsmurgas@ufla.br

**Introdução:** A inseminação artificial (IA) é utilizada quando existe a impossibilidade de realizar monta natural, por problemas geográficos, anatômicos, comportamentais e/ou sanitários. É importante que a IA seja realizada na fase de estro, determinado mais facilmente por citologia vaginal, e o acompanhamento gestacional deve ser realizado para confirmar a gestação e a viabilidade fetal. **Objetivos:** O objetivo desse trabalho é relatar a IA e posterior acompanhamento gestacional em cadela com histórico de agressividade, que inviabilizou a monta natural. **Relato de caso:** Foi atendida uma cadela da raça Bull Terrier com sinais aparentes de estro, que demonstrou agressividade e intolerância à aproximação do macho na monta natural, sendo indicado realizar IA. Após citologia vaginal confirmando fase de estro, o sêmen foi coletado e analisado, e foram realizadas duas IA intra-vaginal com intervalo de 48h. Uma terceira citologia foi realizada, mas foi constatado o fim do estro e, portanto, a inseminação artificial não foi mais realizada. Passados 51 dias da data da última IA, foi realizada uma ultrassonografia para confirmar gestação, avaliar a viabilidade fetal e também determinar a idade gestacional. **Resultados:** O parto ocorreu 58 dias após a última inseminação, com contrações abdominais poucas horas antes do nascimento do primeiro filhote, e duração de aproximadamente oito horas. Houve o nascimento de cinco filhotes, todos viáveis e em boas condições de saúde. **Conclusão:** Foi possível concluir que IA após confirmação de estro por citologia vaginal, assim como o acompanhamento gestacional, são ferramentas importantes para proporcionar a utilização de animais na atividade reprodutiva, em casos onde a monta natural não é possível.

**Palavras-chave:** reprodução canina; citologia vaginal; ciclo estral.



## ARTROPLASTIA EXCISIONAL DE CABEÇA E COLO FEMORAL EM FELINO – RELATO DE CASO

PURIFICAÇÃO, R. C. F.<sup>1</sup>; PEREZ NETO, D. M. G.<sup>2</sup>; CARVALHO, E. S.<sup>3</sup>;  
KAWAMOTO, F. Y. K.<sup>4</sup>

<sup>1</sup> Acadêmica do Curso de Medicina Veterinária do Centro Universitário de Lavras, Lavras/MG, Brasil.

<sup>2</sup> Mestrando em Ciências Veterinárias, Universidade Federal de Lavras, Lavras/MG, Brasil.

<sup>3</sup> Médica Veterinária - Clínica Animals, Lavras/MG, Brasil.

<sup>4</sup> Orientador, Curso de Medicina Veterinária do Centro Universitário de Lavras, Lavras/MG, Brasil - fernandokawamoto@unilavras.edu.br

**Introdução:** As fraturas de ossos longos em felinos ocorrem com grande frequência na rotina clínica, visto que, há alta incidência de quedas de locais altos, injúrias de alto impacto, feridas e atropelamentos. O uso da técnica de artroplastia excisional da cabeça e colo femoral consiste na extirpação da cabeça e colo femoral, resultando em retorno funcional aceitável do membro em pacientes selecionados. **Objetivos:** Relatar o caso de uma felina com fratura de colo femoral, submetida à artroplastia excisional de cabeça e colo femoral. **Relato de caso:** Atendeu-se uma felina, SRD, 1,6kg, três meses de idade e histórico de queda pela sacada da casa, apresentando impotência funcional do membro pélvico direito. Ao exame ortopédico foi observado dor e instabilidade com crepitação na articulação coxofemoral direita. A paciente foi encaminhada para realização do exame radiográfico onde visibilizou-se fratura completa em colo femoral direito, além de fratura em púbis, redução discreta do canal pélvico e disjunção sacroilíaca direita. Optou-se pelo tratamento cirúrgico através da realização de artroplastia excisional da cabeça e colo femoral. Esta técnica apresenta boa expectativa de retorno funcional do membro devido ao tamanho e peso da paciente em questão, com alta probabilidade de formação de uma pseudoarticulação. A cirurgia foi realizada por meio de acesso cirúrgico craniolateral à articulação coxofemoral, incisando a cápsula articular e ligamento da cabeça femoral. Realizou-se a ostectomia da porção restante de colo femoral com osteótomo e martelo, verificando a ausência de pontas ósseas que poderiam ocasionar atrito à borda acetabular dorsal. **Resultados:** A recomendação pós-operatória incluiu a administração de antibiótico, anti-inflamatório e analgésicos. Além disso, recomendou-se a estimulação passiva da articulação após sete dias, o que não foi necessário, pois a paciente já apresentava apoio satisfatório do membro operado. **Conclusão:** A utilização de técnicas para o retorno funcional do membro é de extrema importância no fortalecimento muscular, que auxiliará em um prognóstico satisfatório. A técnica cirúrgica utilizada neste relato é simples e de baixo custo, com resultados excelentes para felinos e caninos de pequeno e médio porte. No caso descrito apresentou ótimo resultado na qualidade de vida e utilização do membro acometido.

**Palavras-chave:** Artroplastia excisional. Fratura. Fêmur. Ostectomia da cabeça e colo femoral.



## AVANÇO DA TUBEROSIDADE TIBIAL PARA O TRATAMENTO DA RUPTURA DE LIGAMENTO CRUZADO CRANIAL EM CÃO – RELATO DE CASO

MATTOS, S. H.<sup>1</sup>; MARTINS, A. W.<sup>2</sup>; LACRETA, D.<sup>3</sup>; KAWAMOTO, F. Y. K.<sup>4</sup>

<sup>1</sup> Acadêmico do Curso de Medicina Veterinária do Centro Universitário de Lavras, Lavras/MG, Brasil.

<sup>2</sup> Médico Veterinário - PROVETS, Lavras/MG, Brasil.

<sup>3</sup> Médico Veterinário - UNIVET, Lavras/MG, Brasil.

<sup>4</sup> Orientador, Curso de Medicina Veterinária do Centro Universitário de Lavras, Lavras/MG, Brasil - fernandokawamoto@unilavras.edu.br

**Introdução:** O ligamento cruzado cranial é de suma importância para o funcionamento adequado da articulação fêmuro-tíbio-patelar, esta estrutura é responsável por limitar o deslocamento cranial da tíbia em relação ao fêmur, impedir a rotação interna da tíbia e evitar a hiperextensão do joelho. As principais causas da ruptura do ligamento cruzado cranial (RLCCr) incluem as degenerações ligamentares em cães idosos, presença de conformação anormal da articulação, inflamação articular crônica, traumas e instabilidade do membro. O sinal clínico mais evidente é a claudicação em graus variados que pode estar ou não associada ao trauma. **Objetivos:** O objetivo deste trabalho é relatar o caso de um cão com RLCCr submetido a técnica de avanço da tuberosidade tibial (TTA). **Relato de caso:** Um cão, SRD, com 8 anos de idade e pesando 30 kg foi encaminhado ao hospital veterinário Univet, com o diagnóstico de RLCCr para realização de tratamento cirúrgico. Os exames ortopédicos evidenciaram teste de movimento de gaveta e compressão tibial positivos, confirmando o diagnóstico desta afecção. O exame radiográfico realizado com estresse revelou um avanço cranial da tíbia em relação ao fêmur na projeção mediolateral, procedeu-se o planejamento cirúrgico, incluindo o tamanho da placa, posição, pontos de inserção dos parafusos e a determinação do grau de avanço da tuberosidade da tíbia, para a escolha do tamanho do *case*. A partir disso o paciente foi submetido ao procedimento cirúrgico, que envolveu a osteotomia da tuberosidade da tíbia. O ligamento patelar foi posicionado perpendicularmente à inclinação do platô tibial, avançando sua inserção na direção cranial, eliminando a força de cisalhamento tíbio femoral com a sustentação do peso, resultando em estabilidade dinâmica. No período pós-operatório imediato foi realizado o exame radiográfico para confirmação do posicionamento adequado dos implantes e o teste de compressão tibial era negativo. **Resultados:** Cerca de um mês após o procedimento cirúrgico o paciente apresentava apoio adequado e sem dores no membro operado. **Conclusão:** A técnica de avanço da tuberosidade tibial foi eficaz no tratamento da ruptura de ligamento cruzado cranial do caso supracitado, podendo ser indicado como uma das opções de tratamento.

**Palavras-chave:** Insuficiência do ligamento cruzado cranial, osteotomia, TTA.



## CARDIOMIOPATIA DILATADA EM UM CÃO – RELATO DE CASO

FRANCO, T. E. P.<sup>1</sup>; NEVES JUNIOR, S. A.<sup>1</sup>; BURQUE, A. S.<sup>2</sup>, ANDRADE, H. A. S.<sup>2</sup>, ABREU, C. B.<sup>3</sup>, OLIVEIRA, L. E. D.<sup>4</sup>

<sup>1</sup> Acadêmico(a) do Curso de Medicina Veterinária do Centro Universitário de Lavras, Lavras/MG, Brasil.

<sup>2</sup> Médico Veterinário na Clínica Veterinária UNIVET, Lavras/MG, Brasil.

<sup>3</sup> Doutoranda em Ciências Veterinárias pela Universidade Federal de Lavras, Lavras/MG, Brasil.

<sup>4</sup> Orientador, Curso de Medicina Veterinária do Centro Universitário de Lavras, Lavras/MG, Brasil – luizeduardo@unilavras.edu.br

**Introdução:** A cardiomiopatia dilatada (CMD) é uma doença caracterizada pela dilatação cardíaca e disfunção sistólica que, em muitos casos, resulta em insuficiência cardíaca congestiva (ICC) e morte. A dilatação acomete geralmente o lado esquerdo do coração, mas o ventrículo direito pode estar envolvido. As alterações miocárdicas podem resultar em arritmias, que reduzem a capacidade de enchimento ventricular e consequentemente o débito cardíaco. Os cães podem apresentar estágio oculto longo, desenvolvendo ICC de forma aguda ou até mesmo morte súbita. **Objetivo:** Este trabalho tem por objetivo relatar um caso de CMD em um cão. **Relato de caso:** Foi atendido em uma clínica particular um cão, da raça Dobermann, 9 anos de idade, pesando 33kg com queixa de tosse, inapetência, cansaço fácil, dispneia e anorexia. Durante a anamnese o tutor relatou que o animal apresentava os sinais clínicos há cerca de 30 dias. Ao exame físico foi observado sopro cardíaco grau III/VI em foco mitral, pulso femoral não coincidente, taquicardia e dispneia. Como exames complementares foram solicitados exames eletrocardiográfico e ecocardiográfico. **Resultados:** No exame eletrocardiográfico foi observada taquicardia, fibrilação atrial e complexos ventriculares prematuros, sugerindo ainda sobrecarga de átrio esquerdo e de ventrículos esquerdo e direito. No ecocardiograma foi observada dilatação de câmaras cardíacas; redução das frações de ejeção (44%) e encurtamento (23%); regurgitação mitral e tricúspide e hipertensão pulmonar. Com base no histórico, exame físico e exames complementares o diagnóstico foi concluído como CMD e ICC. O animal foi internado, iniciando a terapia com furosemida (2mg/kg-BID), pimobendan (0,3mg/kg-BID), espirolactona (2mg/kg-SID), sildenafil (2mg/kg-BID) e digoxina (0,03mg/kg-BID). Após sete dias teve alta e o tratamento domiciliar foi iniciado com os mesmos fármacos. Os sinais clínicos e as arritmias foram controladas e após 3 meses de tratamento o animal voltou a apresentar crises de ICC. Baseado na gravidade dos sinais e no prognóstico desfavorável, optou-se pela eutanásia. **Conclusão:** O diagnóstico precoce da CMD é essencial para o sucesso terapêutico, pois possibilita o controle da disfunção sistólica antes da ICC, prolongando a vida do paciente.

**Palavras-chave:** cardiologia veterinária, coração, ecocardiograma, eletrocardiograma.



## DOENÇA DO TRATO URINÁRIO INFERIOR DOS FELINOS ASSOCIADO A CISTÓLITO – RELATO DE CASO

CAPUTO, J. T.<sup>1</sup>; NEVES, S. A.<sup>1</sup>; NETO, D. M.<sup>2</sup>; CARVALHO, E. S.<sup>2</sup>; OLIVEIRA, L. E. D.<sup>3</sup>

<sup>1</sup> Acadêmico(a) do Curso de Medicina Veterinária do Centro Universitário de Lavras - Unilavras, Lavras/MG, Brasil.

<sup>2</sup> Médico (a) Veterinário(a) da clínica veterinária Animals, Lavras/MG, Brasil.

<sup>3</sup> Orientador docente do Curso de Medicina Veterinária do Centro Universitário de Lavras, Lavras/MG, Brasil.

**Introdução:** Doença do trato urinário inferior dos felinos (DTUIF) é um termo usado para descrever uma variedade de transtornos caracterizados por sinais clínicos como periúria, hematúria, disúria, polaquiúria, estrangúria e obstrução urinária. Quanto à etiologia, a enfermidade pode ter fundo idiopático, infeccioso, traumático, comportamental e neoplásico. Os cristais e cistólitos também estão associados à doença do trato urinário inferior dos felinos, promovendo e perpetuando a inflamação da vesícula urinária. Os cristais são elementos figurados formados pela precipitação dos sais em suspensão na urina e estão diretamente relacionados à formação dos urólitos.

**Objetivo:** Este trabalho tem por objetivo relatar um caso de doença do trato urinário inferior dos felinos associado a cistólito. **Relato de caso:** Foi atendido em uma clínica particular um felino, macho, de 4 anos de idade, sem padrão racial definido, 5,5 Kg de peso corporal. Durante a anamnese a tutora relatou que animal apresentava há oito dias vocalização excessiva, aumento da frequência de micções, redução do volume urinário, dificuldade para urinar e sangue na urina. Ao exame físico, foi observada distensão da vesícula urinária, hiperemia e edema do pênis e prepúcio, hematúria e obstrução uretral. Foram solicitados exames bioquímicos, hemograma e ultrassonografia. **Resultados:** O animal foi sedado e desobstruído, sendo realizada a lavagem da vesícula urinária e o início do tratamento para cistite. Os testes bioquímicos revelaram a ocorrência de uma azotemia. A ultrassonografia possibilitou a visualização de um cistólito, espessamento da parede vesical e alteração na definição corticomedular de ambos os rins. Aproximadamente 24 horas após a admissão clínica, o animal voltou a apresentar obstrução uretral, não sendo obtido sucesso na sondagem. Foram realizadas penectomia e uretostomia de emergência. Dois dias após o procedimento cirúrgico o paciente veio a óbito por complicações renais. **Conclusão:** O diagnóstico e tratamento precoce da doença do trato urinário inferior dos felinos são de grande importância para o sucesso terapêutico. A presença de cistólitos e a cristalúria devem ser pesquisadas e consideradas durante a determinação do protocolo terapêutico.

**Palavras-chave:** Gato, DTUIF, urina, nefrologia, urologia





## ESPOROTRICOSE FELINA – RELATO DE CASO

NEVES JUNIOR, S. A.<sup>1</sup>; CAPUTO, J. T.<sup>1</sup>; FRANCO, T. E. P.<sup>1</sup>; MACHADO, A. J.<sup>1</sup>;  
CARVALHO, E. S.<sup>2</sup>; OLIVEIRA, L. E. D.<sup>3</sup>

<sup>1</sup> Acadêmico (a) do Curso de Medicina Veterinária do Centro Universitário de Lavras, Lavras/MG, Brasil.

<sup>2</sup> Médico(a) Veterinário(a) da clínica veterinária Animals, Lavras/MG, Brasil.

<sup>3</sup> Orientador, Curso de Medicina Veterinária do Centro Universitário de Lavras, Lavras/MG, Brasil – luizeduardo@unilavras.edu.br

**Introdução:** A esporotricose é uma micose subcutânea de caráter zoonótico causada pelo complexo *Sporothrix schenckii*. No Brasil o *Sporothrix brasiliensis* é o agente etiológico mais prevalente. Este fungo está presente naturalmente no solo, sendo contraído por humanos e animais a partir do manuseio de terra e plantas. Os gatos tem um importante papel epidemiológico na transmissão e propagação da doença devido aos hábitos da espécie. Ao afiar suas garras em matéria orgânica, escavar e encobrir seus dejetos com terra o animal aumenta a chance de exposição ao agente etiológico. Mordeduras e arranhaduras durante brigas por território e acasalamento também favorecem a inoculação do fungo. **Objetivo:** Este trabalho tem por objetivo relatar um caso de esporotricose em felino doméstico. **Relato de caso:** Foi atendido em uma clínica particular um gato, macho, adulto, sem raça definida, pesando 4,0 Kg. Durante a anamnese o responsável pelo animal relatou que ele havia sido encontrado ferido na rua. Ao exame físico foram observadas lesões ulcerativas, crostas e nodulações cutâneas na região de cabeça, membros torácicos e pélvicos. Como exames complementares foram solicitados teste sorológico para FIV/FelV e hemograma. Com base na suspeita de esporotricose, uma punção por agulha fina também foi realizada para realização de uma citologia diagnóstica. **Resultados:** Não foram observadas alterações no hemograma e os testes sorológicos foram negativos para os vírus da FIV e FelV. O exame citológico confirmou o diagnóstico de esporotricose. Como tratamento foi prescrito itraconazol e protetores hepáticos. Após 30 dias o animal foi reavaliado, não sendo observada resposta adequada ao tratamento. Foi realizada troca de fabricante do medicamento e passados mais 30 dias foi observado piora das lesões. A partir de então, optou-se pela associação do iodeto de potássio (5 mg/kg, VO, SID) ao tratamento. Trinta dias após o início do novo protocolo terapêutico foi observada melhora das lesões cutâneas e o tratamento continuado conforme as recomendações da literatura. **Conclusão:** O diagnóstico e o tratamento precoce da esporotricose são essenciais para o controle da doença. O tratamento com iodeto de potássio tem sido promissor para o tratamento de felinos com falência no tratamento convencional.

**Palavras-chave:** gato, fungo, *Sporothrix*, medicina felina, citologia diagnóstica.



## HÉRNIA ABDOMINAL TRAUMÁTICA EM CADELA – RELATO DE CASO

BRITO, M. S.<sup>1</sup>; FERREIRA, L. L.<sup>1</sup>; CARVALHO, N. M.<sup>1</sup>; FERREIRA, Y.<sup>2</sup>;  
BURQUE, A. S.<sup>2</sup>; KAWAMOTO, F. Y. K.<sup>3</sup>

<sup>1</sup> Acadêmica do Curso de Medicina Veterinária do UNILAVRAS, Lavras/MG, Brasil.

<sup>2</sup> Médico Veterinário, UNIVET, Lavras/MG, Brasil.

<sup>3</sup> Orientador, Curso de Medicina Veterinária do UNILAVRAS, Lavras/MG, Brasil –  
fernandokawamoto@unilavras.edu.br

**Introdução:** As hérnias abdominais normalmente ocorrem devido a trauma, principalmente envolvendo acidentes automobilísticos ou feridas por mordedura. Nestes casos ocorre a ruptura da parede muscular e dependendo da magnitude do trauma envolvido pode resultar em diversas lesões concomitantes graves, incluindo fraturas de pelve e injúrias em órgãos. Sendo assim, a estabilização do paciente é um passo importante da conduta a ser adotada. **Objetivos:** O objetivo do presente trabalho é relatar um caso de hérnia abdominal traumática associada a disjunção sacroilíaca e fraturas de pelve em cadela. **Relato de caso:** Foi atendido na clínica veterinária UNIVET, uma cadela sem raça definida, de 1 ano, pesando 6kg. Os tutores relataram que haviam atropelado a paciente acidentalmente. Durante o exame físico constatou-se sensibilidade dolorosa acentuada na região pélvica, aumento de volume na região abdominal, hematúria e hematomas cutâneos. O exame radiográfico simples evidenciou disjunção sacroilíaca bilateral e fraturas múltiplas na pelve. Realizou-se a uretrocistografia para averiguação da integridade vesical e não foram observados sinais de extravasamento do contraste. A paciente ficou internada por 5 dias para estabilização, sendo administrado por via intravenosa fluidoterapia e infusão contínua de lidocaína + morfina + quetamina, metronidazol (15mg/kg/BID), cloridrato de tramadol (4mg/kg/BID), ranitidina (2mg/kg/BID) e dipirona (25mg/kg/BID). Após este período procedeu-se o procedimento cirúrgico, o acesso foi realizado sobre o aumento de volume, pela linha média ventral. Durante a inspeção observou-se congestão da parede vesical e ruptura do músculo abdominal. Excisou-se um fragmento pontiagudo do ílio e acetábulo, e optou-se pela colocação de uma tela cirúrgica de polipropileno monofilamentar para reparação do defeito muscular. Após a cirurgia, prescreveu-se cefalexina (25mg/kg/BID) e ranitidina (2mg/kg/BID). Recomendou-se a limpeza da ferida cirúrgica duas vezes ao dia e utilização de pomada topcoid® nos hematomas. **Resultados:** A paciente está se recuperando bem, já consegue se manter em posição ortostática e deambular. Dependendo da resposta apresentada, poderá ser realizada outra cirurgia para estabilização da disjunção sacroilíaca. **Conclusão:** Os casos de atropelamentos são comuns na rotina veterinária, um ponto fundamental que envolve o tratamento é a estabilização do paciente. No caso supracitado o internamento prévio e monitoramento adequado foram essenciais para o sucesso cirúrgico.

**Palavras-chave:** fratura de pelve, hérnia abdominal, disjunção sacroilíaca, atropelamento.



## HÉRNIA PERITONEOPERICÁRDICA EM FELINO ASSINTOMÁTICO

CRUZ, N. F. A.<sup>1</sup>; PEREIRA, A. F. S.<sup>1</sup>; ABREU, C. B.<sup>2</sup>; SIMÕES, L. G. D. T. A.<sup>3</sup>;  
OLIVEIRA, L. E. D.<sup>2</sup>; MUZZI, R. A. L.<sup>4</sup>

<sup>1</sup> Acadêmica do curso de Medicina Veterinária, Universidade Federal de Lavras, Lavras/MG, Brasil.

<sup>2</sup> Doutorando (a) em Ciências Veterinárias, Universidade Federal de Lavras, Lavras/MG, Brasil.

<sup>3</sup> Residente em Diagnóstico por Imagem, Universidade Federal de Lavras, Lavras/MG, Brasil.

<sup>4</sup> Orientadora, Prof<sup>a</sup> Titular do Curso de Medicina Veterinária, Universidade Federal de Lavras, Lavras/MG, Brasil – ralmuzzi@ufla.br

**Introdução:** A hérnia peritoneopericárdica é uma anomalia congênita rara caracterizada por comunicação direta entre o abdômen e o saco pericárdico que permite a migração de órgãos da cavidade abdominal para a cavidade pericárdica. A anomalia é mais relatada em gatos de raças de pelo longo e ocorre devido à falha no desenvolvimento do diafragma durante a fase embrionária. Os sinais clínicos, cuja manifestação ocorre em gatos acima de dois anos de idade, são inespecíficos e incluem taquipneia, tosse, hipofonese das bulhas cardíacas no lado herniado, vômitos, diarreia, dores abdominais e intolerância ao exercício. **Objetivo:** Relatar o caso de um felino diagnosticado com hérnia peritoneopericárdica, a fim de contribuir para melhor compreensão da afecção. **Relato de caso:** Um felino macho, com 3 anos e 8 meses e 4,66kg, sem raça definida, de pelo curto, foi atendido em Hospital Veterinário de ensino para consulta de rotina. Na anamnese, o tutor relatou ausência de sinais clínicos, bem como de histórico de trauma. Após realização do exame físico, o animal foi contido manualmente em decúbito lateral esquerdo e direito para avaliação ecocardiográfica. Posteriormente, foram realizadas radiografias torácicas nas projeções latero-lateral direita e esquerda e ventrodorsal, além de ultrassonografia abdominal e torácica. **Resultados:** Durante os exames, o animal se encontrou cooperativo e sem manifestação de sinais clínicos. Entretanto, no exame ecocardiográfico foi verificada uma massa de aspecto hepatizado lateralmente ao ápice cardíaco. Na ultrassonografia e radiografia torácica, foi observado descontinuidade da linha diafragmática e herniação de lobos hepáticos. Entretanto, devido à ausência de sinais clínicos, o tratamento conservador foi indicado, visando apenas o monitoramento periódico do paciente. **Conclusão:** A realização de exame ecocardiográfico periódico nos felinos é de extrema importância, uma vez que muitas enfermidades cardiovasculares, como a hérnia peritoneopericárdica, podem não culminar em sintomatologia. Portanto, o diagnóstico precoce permite o monitoramento e intervenção se necessário, a fim de prevenir a evolução para um quadro grave e de prognóstico desfavorável.

**Palavras-chave:** gatos; ecocardiografia; pericárdio; defeito congênito.



## HIPOCALCEMIA PUERPERAL EM CADELA – RELATO DE CASO

ALVES, L. L.<sup>1</sup>; SOARES, E. C.<sup>2</sup>; NETO, D. M.<sup>2</sup>; ALVES, P. C.<sup>1</sup>; AGOSTINHO, J. A. G.<sup>1</sup>; OLIVEIRA, L. E. D.<sup>3</sup>

<sup>1</sup> Acadêmica do Curso de Medicina Veterinária do Centro Universitário de Lavras, Lavras/MG, Brasil.

<sup>2</sup> Médico (a) Veterinária da clínica veterinária Animals, Lavras/MG, Brasil.

<sup>3</sup> Orientador, Curso de Medicina Veterinária do Centro Universitário de Lavras, Lavras/MG, Brasil – luizeduardo@unilavras.edu.br

**Introdução:** A hipocalcemia puerperal é uma enfermidade de origem metabólica, de causa multifatorial relacionada a problemas no manejo nutricional ou de origem genética, que resulta em redução do cálcio sérico no pós-parto. Se caracteriza por fraqueza muscular, colapso circulatório, depressão respiratória, hipertermia e depressão da consciência, podendo ocorrer convulsões associadas à hipertensão arterial. É uma doença que, se não tratada a tempo, pode levar o paciente ao óbito. O diagnóstico é simples, porém a conduta terapêutica deve ser rápida e eficaz. **Objetivos:** Este trabalho tem como objetivo relatar o caso de hipocalcemia puerperal em uma cadela. **Relato de caso:** Foi atendida em uma clínica particular uma cadela da raça Labrador Retriever, 7 anos de idade, pesando 36kg com queixa de dificuldades no parto. Durante a anamnese o tutor relatou que o trabalho de parto havia começado 48 horas antes da consulta, sendo expulsos 3 fetos mortos e um vivo. Ao exame físico foi observada taquipneia e presença de secreção vaginal fétida e avermelhada. Foi solicitado um exame ultrassonográfico que possibilitou a visualização de um feto sem vida, sendo realizada posteriormente uma cesariana de emergência. Ao retornar da anestesia, a paciente apresentou grave hipertermia, taquipneia e taquicardia com vocalização e movimentos de pedalagem. Foi levantada a suspeita de hipocalcemia puerperal e devido a gravidade do caso foi realizado o diagnóstico terapêutico por meio da administração de gluconato de cálcio a 10% (na dose de 50 mg/kg) e 2mL de glicose a 50% pela via endovenosa, além de controle da hipertermia com compressas frias. **Resultados:** Alguns minutos após a administração dos fármacos houve a melhora dos sinais clínicos apresentados pela paciente, possibilitando o diagnóstico definitivo da hipocalcemia puerperal. O animal foi mantido em observação e não foram mais observadas alterações em seu estado de saúde. **Conclusão:** As manifestações clínicas da enfermidade, associadas ao histórico de parto recente podem embasar o diagnóstico de hipocalcemia puerperal. As intervenções terapêuticas precoces favorecem um desfecho e prognóstico favoráveis.

**Palavras-chave:** Eclampsia, parto, obstetrícia veterinária, cálcio, distocia.



## LACERAÇÃO DE TRAQUEIA EM CADELA: RELATO DE CASO

FERREIRA, L. L.<sup>1</sup>; CARVALHO, N. M.<sup>1</sup>; BRITO, M. S.<sup>1</sup>; FERREIRA, Y.<sup>1</sup>;  
MARQUES, B.<sup>2</sup>; KAWAMOTO, F. Y. K.<sup>3</sup>

<sup>1</sup> Acadêmico (a) do Curso de Medicina Veterinária do Centro Universitário de Lavras, Lavras/MG, Brasil.

<sup>2</sup> Médica Veterinária autônoma, Lavras/MG, Brasil.

<sup>3</sup> Orientador, Curso de Medicina Veterinária do Centro Universitário de Lavras, Lavras/MG, Brasil – fernandokawamoto@unilavras.edu.br

**Introdução:** A ocorrência de lesões traqueais em pequenos animais está relacionada principalmente a traumas, como mordeduras, acidentes com projéteis, atropelamentos e de forma iatrogênica no lavado traqueal. Apesar de serem raros os casos descritos na literatura, tais lesões oferecem risco à vida dos pacientes. O tratamento pode ser cirúrgico ou conservativo, dependendo da apresentação clínica. **Objetivos:** Relatar um caso de laceração de traqueia em uma cadela, responsivo ao tratamento conservativo.

**Relato de caso:** Foi atendida uma cadela, da raça Border Collie, 3 anos de idade, pesando 20,2 kg, apresentando lesões por mordedura na região cervical há 3 dias. No exame físico geral, a paciente apresentava-se responsiva, eupneica, com os parâmetros vitais normais e com presença de crepitações bolhosas no local das feridas e ao longo da superfície do corpo. Foi realizado um exame radiográfico e observado aumento da radiopacidade da região cervical ventral e áreas radiolúcidas indicativas de enfisema subcutâneo. Efetuou-se a tricotomia e antisepsia das feridas cervicais, drenagem do ar com agulha e aplicação de bandagem compressiva no pescoço, estendendo-se para a região torácica e abdominal. Seguiu-se com as seguintes prescrições: Cefalexina 500 mg (25mg/kg/BID, durante 7 dias); Metronidazol 250 mg (12,5mg/kg/BID, durante 7 dias); Enrofloxacin 150 mg (7,5mg/kg/SID, durante 5 dias); Meloxicam 2 mg (0,1mg/kg/SID, durante 3 dias); Tramadol 100 mg (5mg/kg/BID, durante 5 dias); solução fisiológica e Rifamicina para administração tópica, além da manutenção da bandagem e repouso da paciente. **Resultados:** A cicatrização completa das feridas cervicais ocorreu no décimo terceiro dia de tratamento e o enfisema diminuiu progressivamente, passando a se concentrar apenas na região cervical no quinto dia e com remissão total no sétimo dia de tratamento. Por não apresentar dificuldades respiratórias, pela regressão do enfisema subcutâneo com o uso de bandagens compressivas e repouso, provavelmente a laceração traqueal era pequena e a paciente respondeu de maneira favorável ao tratamento conservativo. **Conclusão:** Conclui-se que é de extrema importância a realização de um exame clínico metódico e de exames complementares para a definição da conduta clínica ou cirúrgica a ser aplicada em casos de lesão traqueal.

**Palavras-chave:** Traqueia; Enfisema; Laceração; Bandagem compressiva.



## LUXAÇÃO ASSOCIADA A DISPLASIA COXOFEMORAL EM UMA CADELA - RELATO DE CASO

AGOSTINHO, J. A. G.<sup>1</sup>; PACHECO, L. T.<sup>2</sup>; FURTADO, L. L. A.<sup>3</sup>; ALVES, L. L.<sup>1</sup>;  
ALVES, P. C.<sup>1</sup>; OLIVEIRA, L. E. D.<sup>4</sup>

<sup>1</sup> Acadêmico (a) do curso de Medicina Veterinária do Centro Universitário de Lavras, Lavras/MG, Brasil.

<sup>2</sup> Doutoranda em Ciências Veterinárias pela Universidade Federal de Lavras, Lavras/MG, Brasil.

<sup>3</sup> Médica Veterinária na clínica Vet e Pet, Lavras/MG, Brasil.

<sup>4</sup> Orientador, Curso de Medicina Veterinária do Centro Universitário de Lavras, Lavras/MG, Brasil – luizeduardo@unilavras.edu.br

**Introdução:** A displasia coxofemoral é uma enfermidade articular que acomete frequentemente cães, principalmente os de médio e grande porte. Os sinais clínicos são variáveis, podendo ser observado desde claudicação intermitente até paresia voluntária. O exame físico ortopédico e o exame radiográfico fornecem subsídios para o diagnóstico da doença, sendo ela caracterizada, radiograficamente, pelo arrasamento da fossa acetabular, achatamento da cabeça do fêmur e subluxação ou luxação coxofemoral. **Objetivo:** Este trabalho tem como objetivo relatar um caso de luxação e displasia coxofemoral em uma cadela. **Relato de caso:** Foi atendida em uma clínica particular uma cadela, da raça Border Collie, 4 anos de idade, 22,2kg de peso corporal com queixa de claudicação. Durante a anamnese o tutor relatou que o animal se envolveu em uma briga com outros cães e, desde então, apresentava claudicação. Ao exame físico foram observados ferimentos na pele e claudicação com apoio intermitente do membro pélvico esquerdo. Foram prescritos medicamentos para o controle da dor, antibióticos e limpeza das feridas. Após cinco dias, foi observado aumento de volume e deslocamento dorsal do trocânter maior, encurtamento do membro, dor e restrição de movimentos em membro pélvico esquerdo. No membro pélvico direito, foi observado sinal de Ortolani positivo, dor moderada durante movimentação e menor amplitude de movimentos. Com base na suspeita de displasia coxofemoral foi solicitado um exame radiográfico da pelve. **Resultados:** A radiografia possibilitou o diagnóstico definitivo de displasia coxofemoral, evidenciando o arrasamento da fossa acetabular e achatamento da cabeça do fêmur bilateral, além de luxação coxofemoral em membro pélvico esquerdo. Baseado na gravidade do caso optou-se pelo tratamento cirúrgico, sendo realizada a técnica de ostectomia de cabeça e colo femoral em membro pélvico esquerdo e denervação em membro pélvico direito. Após 45 dias a paciente apresentava significativa melhora dos sinais clínicos, foi liberada para movimentação, evitando apenas pisos escorregadios. **Conclusão:** O exame radiográfico é um exame complementar importante para auxílio no diagnóstico da displasia coxofemoral. O tratamento cirúrgico da enfermidade pode melhorar os sinais clínicos e dar qualidade de vida ao paciente acometido.

**Palavras-chave:** ortopedia veterinária, fêmur, pelve, cirurgia, radiologia.



## MASTOCITOMA EM UM CÃO – RELATO DE CASO

MACHADO, A. J.<sup>1</sup>; REIS, N. L.<sup>1</sup>; NEVES JUNIOR, S. A.<sup>1</sup>; KAWAMOTO, F. Y. K.<sup>2</sup>,  
OLIVEIRA JUNIOR, I. M.<sup>2</sup>; OLIVEIRA, L. E. D.<sup>3</sup>

<sup>1</sup> Acadêmico (a) do Curso de Medicina Veterinária do Centro Universitário de Lavras, Lavras/MG, Brasil.

<sup>2</sup> Docente do Curso de Medicina Veterinária do Centro Universitário de Lavras, Lavras/MG, Brasil.

<sup>3</sup> Orientador, docente do Curso de Medicina Veterinária do Centro Universitário de Lavras, Lavras/MG, Brasil – luizeduardo@unilavras.edu.br

**Introdução:** O mastocitoma é uma neoplasia cutânea maligna corriqueira na clínica médica e cirúrgica de pequenos animais. É caracterizado por transformações neoplásicas e proliferação anormal de mastócitos. Acomete frequentemente o tronco e as regiões inguinal, perineal e genital, mas pode ocorrer em qualquer parte do corpo. A citologia diagnóstica possibilita, em muitos casos, o diagnóstico do mastocitoma, entretanto a histopatologia é essencial para classificar o grau de malignidade. O manejo terapêutico pode ser realizado por meio da abordagem cirúrgica associada, ou não, a quimioterapia e radioterapia. A etiopatogenia do mastocitoma canino e a razão para sua elevada incidência são desconhecidas e o comportamento biológico do mastocitoma cutâneo é imprevisível. **Objetivos:** Este trabalho tem como objetivo relatar um caso de mastocitoma em uma cadela. **Relato de caso:** Foi atendida no Complexo de Clínicas Veterinárias do Centro Universitário de Lavras – Unilavras, uma cadela da raça Dachshund, com nove anos de idade, pesando 7,1kg, apresentando um nódulo na região perineal. Durante a anamnese o tutor relatou que o tumor havia surgido há cerca de seis meses e que havia ulcerado alguns dias antes da consulta. Ao exame físico foi observado um tumor de consistência firme, não aderido, ulcerado, medindo 5cm de diâmetro. Como exames complementares, foram solicitados um hemograma, aspartato aminotransferase, fosfatase alcalina, ureia e creatinina, sendo o sangue obtido por punção da veia jugular. Para realização de uma citologia diagnóstica foi realizada uma punção por agulha fina do tumor. **Resultados:** No hemograma e bioquímica sérica não foram observadas alterações. O exame citopatológico evidenciou uma grande quantidade de mastócitos, núcleos de cromatina condensada, figuras de mitose, células binucleadas e eosinófilos, possibilitando o diagnóstico de mastocitoma. Como tratamento foi realizada a nodulectomia. O tecido removido foi enviado para avaliação histopatológica com objetivo de classificar o grau de malignidade. Quinze dias após o procedimento cirúrgico o animal foi reavaliado, sendo observado um aumento do linfonodo inguinal esquerdo. Uma nova citologia foi realizada, possibilitando o diagnóstico de metástase. **Conclusão:** Na maioria dos casos de mastocitoma a evolução é rápida, levando a diminuição do tempo de vida. O diagnóstico precoce é essencial para obtenção do sucesso terapêutico.

**Palavras-chave:** oncologia veterinária, mastócito, câncer, tumor, neoplasia.



## OSTEOSSÍNTESE COM PINOS DE RUSH PARA TRATAMENTO DE FRATURA DE SALTER-HARRIS TIPO II EM CÃO – RELATO DE CASO

ALVES, I. R.<sup>1</sup>; BARBOSA, K.<sup>1</sup>; TEIXEIRA, Y. B.<sup>1</sup>; PEREZ NETO, D. M. G.<sup>2</sup>;  
CARVALHO, E. S.<sup>3</sup>; KAWAMOTO, F. Y. K.<sup>4</sup>

<sup>1</sup> Acadêmica do Curso de Medicina Veterinária do Centro Universitário de Lavras, Lavras/MG, Brasil.

<sup>2</sup> Mestrando em Ciências Veterinárias, Universidade Federal de Lavras, Lavras/MG, Brasil.

<sup>3</sup> Médica Veterinária – Clínica Veterinária Animals, Lavras/MG, Brasil.

<sup>4</sup> Orientador, Curso de Medicina Veterinária do Centro Universitário de Lavras, Lavras/MG, Brasil - fernandokawamoto@unilavras.com

**Introdução:** A classificação de Salter-Harris é utilizada para classificar fraturas ósseas que afetam a linha fisária, durante a fase de crescimento ósseo. A fratura de Salter-Harris tipo II, consiste no deslocamento da epífise a partir da metáfise, com separação em parte da placa de crescimento e fratura em porção do osso metafisário. Os pinos intramedulares de Rush, são muito utilizados em fraturas supracondilares do fêmur, possuem uma ponta não cortante que tende a deslizar sobre a cortical óssea interna, enquanto a outra ponta apresenta formato de gancho para exercer uma boa fixação e proporcionar controle direcional durante a introdução. Eles são inseridos bilateralmente de modo que se cruzem para obter maior estabilidade no foco da fratura, resultando em três pontos de ancoragem no osso. **Objetivo:** Descrever o caso de um cão com fratura de Salter-Harris tipo II submetido a estabilização por meio da técnica de pinos de Rush.

**Relato de caso:** Foi atendido um cão, da raça Shih tzu, pesando 6,3kg, com seis meses de idade, com histórico de trauma por queda de veículo em movimento. Ao exame físico, verificou-se desalinhamento ósseo em terço distal de fêmur, crepitação e impotência funcional do membro pélvico direito. Foi solicitado exame radiográfico, onde constatou-se fratura de Salter-Harris tipo II em região femoral distal. Realizaram-se os exames pré-operatórios, incluindo hemograma e perfis bioquímicos, e não foram encontradas alterações. O paciente foi encaminhado para o centro cirúrgico, procedeu-se o acesso lateral do fêmur direito, redução da fratura e estabilização utilizando pinos intramedulares moldados manualmente para execução da técnica de pinos de Rush. Realizaram-se perfurações com broca na cortical distal do côndilo femoral, nas faces medial e lateral, e ato contínuo os pinos foram introduzidos e recalçados alternadamente até a completa inserção dos mesmos. **Resultados:** Na radiografia pós-operatória imediata observou-se alinhamento, aposição e aparatos adequados. Foi instituído tratamento medicamentoso com protetor gástrico, antibiótico, anti-inflamatório e analgésico, e recomendado repouso com restrição de espaço físico. **Conclusão:** No retorno para retirada dos pontos, o paciente apresentava apoio satisfatório do membro, e após 45 dias do procedimento cirúrgico será realizada a radiografia para confirmação da consolidação da fratura.

**Palavras-chave:** Fratura; Salter-Harris; pinos de Rush.





## PROTÓCOLO ANESTÉSICO EM CESARIANA DE CADELA - RELATO DE CASO

TEIXEIRA, Y. B.<sup>1</sup>; BARBOSA, K.<sup>1</sup>; ALVES, I. R.<sup>1</sup>; PEREZ NETO, D. M. G.<sup>2</sup>;  
CARVALHO, E. S.<sup>3</sup>; KAWAMOTO, F. Y. K.<sup>4</sup>

<sup>1</sup> Acadêmico(a) do Curso de Medicina Veterinária do Centro Universitário de Lavras, Lavras/MG, Brasil.

<sup>2</sup> Mestrando em Ciências Veterinárias da Universidade Federal de Lavras, Lavras/MG, Brasil.

<sup>3</sup> Médica Veterinária – Clínica veterinária Animals, Lavras/MG, Brasil.

<sup>4</sup> Orientador, Curso de Medicina Veterinária do Centro Universitário de Lavras, Lavras/MG, Brasil - fernandokawamoto@unilavras.com

**Introdução:** A cesariana em cadelas é caracterizada principalmente pela necessidade de monitoramento da gestante e dos fetos durante a anestesia, onde os fármacos utilizados devem resultar em mínima depressão cardiorrespiratória nos envolvidos. A escolha do protocolo deve levar em consideração a farmacologia dos agentes anestésicos, alterações fisiológicas da gestação e parto, e efeitos sobre o feto. Em relação a medicação pré-anestésica (MPA), o tramadol é considerado um opioide de branda analgesia que não deprime os fetos quando administrado corretamente. O propofol é utilizado como anestésico geral indutor de curta duração, causando inconsciência e relaxamento muscular. O fentanil é um agonista opioide sintético, possui ação rápida e produz uma analgesia potente. O isoflurano é utilizado na indução ou manutenção da anestesia e possui curta duração. **Objetivos:** Relatar o protocolo anestésico utilizado em cesariana de uma cadela. **Relato de caso:** Foi atendido uma cadela, SRD, pesando 7,5 kg, com três anos de idade. No exame físico, constatou-se que a paciente estava em trabalho de parto há 6 horas, apresentando contrações abdominais e expulsão prévia do tampão mucoso. No exame radiográfico, observou-se desproporção feto-pélvica, sendo recomendado a realização de cesárea. Após avaliação pré-anestésica, foi realizado a cateterização venosa e administrado tramadol (4mg/kg) por via intravenosa (IV) como MPA, para indução utilizou-se o propofol (5mg/kg) com monitoramento contínuo do estado do paciente e então realizada a intubação orotraqueal para suporte com oxigênio. A manutenção anestésica foi realizada com bolus de propofol, com o intuito de impedir uma depressão fetal excessiva. Os fetos ficaram expostos ao propofol por aproximadamente quatro minutos e logo após foi realizada a retirada dos mesmos sendo alterado o protocolo anestésico para maior segurança da paciente e redução de efeitos colaterais, assim iniciou-se a manutenção com isoflurano. Ato contínuo, foi realizado a analgesia com a administração de fentanil diluído (IV) e seguiu o protocolo até o término do procedimento cirúrgico. **Resultados:** O retorno anestésico foi controlado, rápido e sem intercorrências, devido a utilização de anestésicos de curta duração e de metabolização rápida. **Conclusão:** O protocolo anestésico foi eficiente, produzindo anestesia e analgesia adequada sem causar depressão excessiva na gestante e fetos.

**Palavras-chave:** cesárea, anestesia, propofol, cão.



## TRAUMA EM REGIÃO FRONTAL NASAL EM CÃO

FERREIRA, Y. <sup>1</sup>; BRITO, M. S. <sup>1</sup>; CARVALHO, N. M. <sup>1</sup>; FERREIRA, L. L. <sup>1</sup>;  
BURQUE, A. S. <sup>2</sup>; OLIVEIRA JUNIOR, I. M. <sup>3</sup>

<sup>1</sup> Acadêmico (a) do Curso de Medicina Veterinária do Centro Universitário de Lavras, Lavras/MG, Brasil.

<sup>2</sup> Médico Veterinário, Unidade Integrada Veterinária - UNIVET, Lavras/MG, Brasil.

<sup>3</sup> Orientador, docente do curso de Medicina Veterinária do Centro Universitário de Lavras, Lavras/MG, Brasil – ivamoliveira@unilavras.edu.br

**Introdução:** Traumatismos são frequentes em animais, em especial os de ruas, os quais estão mais propensos a sofrerem acidentes com carros, outros animais, além de maus tratos humanos, o que pode levar a lacerações em pele. **Objetivos:** O objetivo do presente trabalho é relatar um caso de trauma em região frontonasal de um cão. **Relato de caso:** Realizou-se o atendimento na Unidade Integrada Veterinária, UNIVET, em Lavras-MG, um cão, fêmea, sem raça definida, com dois anos de idade, pesando 10 kg, apresentando um quadro de laceração de pele na região frontonasal. O animal foi resgatado da rua e, segundo o tutor, a laceração foi ocasionada por uma briga com outro cachorro de rua. Devido ao quadro clínico, o animal foi internado e medicado com Metronidazol (15mg/kg/IV/BID), Cefalotina (20mg/kg/IV/BID) Maxican<sup>®</sup> 0,2% (0,2mg/kg/IV/SID), Ranitidina (2mg/kg/IV/BID) e Cloridato de tramadol (2mg/kg/IV/BID). Foi feita limpeza da ferida e tratamento tópico das lesões com *spray* Kuraderm<sup>®</sup> prata, 2 vezes ao dia durante quatro dias, para auxiliar na cicatrização e antissepsia. Após quatro dias, o animal passou por intervenção cirúrgica para sutura da ferida. **Resultados:** O animal recebeu alta 48 horas após o procedimento cirúrgico. O paciente teve uma recuperação satisfatória no pós-operatório observando-se resultados estético e funcional positivos, ausência de complicações infecciosas e inflamatórias pós-operatórias ou deiscências de suturas. **Conclusão:** A quantidade de animais de rua é grande e a prestação de socorro para eles é de extrema importância, principalmente em casos de lesões lacerativas, como ocorreu neste relato. O atendimento deve iniciado imediatamente ao trauma para obter sucesso na resolução do problema. Além desta conduta, o cuidado pós-operatório é tão importante quanto à conduta do pré e do trans-operatório, pois pode resultar em complicações, por vezes, irreversíveis.

**Palavras-chave:** Cirurgia; Lesões traumáticas; cães de rua.



## INTOXICAÇÃO POR SAPO EM UM CÃO

CARVALHO, N. M.<sup>1</sup>; FERREIRA, Y.<sup>1</sup>; BRITO, M. S.<sup>1</sup>; FERREIRA, L. L.<sup>1</sup>;  
BURQUE, A.S.<sup>2</sup>; OLIVEIRA JUNIOR, I.M.<sup>3</sup>

<sup>1</sup> Acadêmica do Curso de Medicina Veterinária do Centro Universitário de Lavras, Lavras/MG, Brasil.

<sup>2</sup> Médico Veterinário, clínica UNIVET, Lavras/MG, Brasil.

<sup>3</sup> Orientador, Curso de Medicina Veterinária do Centro Universitário de Lavras, Lavras/MG, Brasil. – ivamoliveira@unilavras.edu.br

**Introdução:** Os sapos são considerados animais venenosos, porém não peçonhentos por não possuírem aparelho inoculador de veneno. Possuem glândulas produtoras de veneno de alta toxicidade, as glândulas paratoides, que se situam na região pós-orbital e são especializadas na produção e armazenamento de um líquido mucoso e esbranquiçado. Além das glândulas paratoides, os sapos possuem glândulas mucosas por toda a superfície corpórea. Ao morder o sapo, há a compressão das glândulas e, conseqüentemente, há a eliminação do veneno. Dessa forma, o veneno entra em contato com as mucosas oral e gástrica, sendo absorvido rapidamente. **Objetivo:** O objetivo deste trabalho é relatar um caso de intoxicação por sapo em um cão. **Relato de caso:** Foi atendido, na clínica UNIVET, no município de Lavras-MG, um cão da raça Yorkshire, macho, com 3 anos de idade, pesando 4kg. Os tutores relataram que o cão havia mordido um sapo. O animal apresentou diarreia, sialorreia, edema pulmonar, opistótono, miose, convulsões e temperatura corporal de 42°C. Realizou-se imediatamente fluidoterapia endovenosa com solução fisiológica associado a diazepam (3mg/Kg/BID/IV), furosemida (4mg/Kg/BID/IV), atropina (1mg/Kg/BID/IV), dipirona (25mg/Kg/BID/IV), dexametasona (0,5mg/Kg/BID/IV). Além dessas medicações, o animal foi submetido a banho e colocado em um saco plástico com gelo e água na tentativa de abaixar a temperatura corporal. **Resultados:** Após alguns minutos houve melhora dos sinais clínicos pouco significativas e, ao final da tarde o animal veio a óbito. **Conclusão:** A intoxicação por veneno de sapo é uma intoxicação aguda e grave, sendo necessário atendimento e tratamento de forma rápida e eficaz para evitar a perda de animais.

**Palavras-chave:** Tratamento emergencial; intoxicação por sapo; glândulas paratoides.



# ANIMAIS SILVESTRES



### NEFRECTOMIA UNILATERAL EM *Rattus norvegicus*

PELOSO, I. O. R.<sup>1</sup>; DOBNER, T. P.<sup>2</sup>; SILVA, M. F.<sup>2</sup>; GUEDINE, B. T.<sup>3</sup>

<sup>1</sup> Acadêmico do Curso de Medicina Veterinária do Centro Universitário de Lavras, Lavras/MG, Brasil.

<sup>2</sup> Médica veterinária da clínica Dr. Selvagem, Joinville/SC, Brasil.

<sup>3</sup> Acadêmica do Curso de Medicina Veterinária da Universidade Federal de Santa Catarina, Joinville/SC, Brasil.

Orientador, professor do curso de Medicina Veterinária do Centro Universitário de Lavras, Lavras/MG, Brasil – nelsoncuri@unilavras.edu.br

**Introdução:** Realizada em casos que o rim atinge negativamente a saúde do animal, a nefrectomia se torna a estratégia mais congruente como tratamento. Causada principalmente por tumores, esta patologia nos rins de *Rattus norvegicus* são pouco relatadas. **Objetivos:** O exposto trabalho, visa enriquecer as referências acadêmicas, assim como ampliar o leque de conduta clínica aos médicos veterinários em situações que a nefrectomia será realizada ou já feita. **Relato de caso:** Foi amparado na clínica Dr. Selvagem da cidade de Joinville - Santa Catarina o Gorgonzola um *Rattus norvegicus*, macho não castrado, com 2 anos, pesando 0,424 kg, que apresentava sinais clínicos de hematúria com coágulos, dor na palpação inguinal e com histórico de taquipneia crônica tratada com prednisolona em ocorrência de crises. Realizada a ultrassonografia, foi constatado a presença de nódulo no rim esquerdo com 0,40 x 0,47 cm vascularizado e ureter esquerdo dilatado. A nefrectomia do rim esquerdo foi eleita como melhor tratamento. As medicações administradas no pós-cirúrgico foram, enrofloxacina, meloxicam, dexametasona, simeticona, probiótico e fluidoterapia. E enviado o rim conservado em formol 10% para análise histopatológica. **Resultados:** Não houve complicações no pós-operatório, o animal voltou a alimentar no mesmo dia e teve alta após terminar de receber as medicações. O laudo histopatológico diagnosticou como hiperplasia da papila renal. **Conclusão:** Sendo assim, dado o exposto, sabe-se que, a hiperplasia da papila renal é uma das patologias que acometem *Rattus norvegicus*, que a cirurgia de nefrectomia foi uma escolha correta e viável, no pós-cirúrgico a escolha dos medicamentos foi conveniente e que são necessários exames de bioquímica sérica para o diagnóstico precoce de problemas no sistema urinário.

**Palavras-chave:** Nefrectomia, *Rattus norvegicus*, hiperplasia papilar renal, exóticos.



## DERMATITE OPERCULAR EM CARPA-COMUM (*Cyprinus carpio*)

GONÇALVES, P. C.<sup>1</sup>; RIBEIRO, I. P. O.<sup>1</sup>; CURI, N. H. A.<sup>2</sup>

<sup>1</sup> Acadêmico (a) do Curso de Medicina Veterinária do Centro Universitário de Lavras, Lavras/MG, Brasil.

<sup>2</sup> Orientador, Curso de Medicina Veterinária do Centro Universitário de Lavras, Lavras/MG, Brasil – nelsoncuri@unilavras.edu.br

**Introdução:** A carpa-comum é um Cyprinídeo de água doce de origem asiática e é considerada como um excelente peixe para piscicultura. **Objetivos:** O presente trabalho tem o objetivo de relatar uma análise microbiológica em lesão de dois indivíduos *Cyprinus carpio* adquiridos em petshop, bem como tratamento e possíveis causas para enfermidades adquiridas em ambiente cativos. **Relato de caso:** Em um aquário com capacidade de 70 litros e oxigenação contendo sete carpas-comum, foi observado a presença de lesões nos opérculos de dois indivíduos. As carpas foram usadas anteriormente em aula prática e as lesões dos opérculos provavelmente são provenientes do atrito do opérculo com a gaze pouco umedecida durante sedação. Os dois indivíduos sintomáticos foram capturados e colocados individualmente em aquário clínico de indução com óleo de cravo solução a 10% na concentração de 60mg/L, após indução foi feita inspeção visual, biometria com paquímetro e balança de precisão, posteriormente usou-se swab para coleta de material biológico nas lesões localizadas nos opérculos para realização de cultura fúngica e bacteriana. Além disso, foi aplicado nas lesões iodopolvidona por 5 minutos. Adiante as carpas foram colocadas em aquário clínico oxigenado de recuperação para voltarem ao aquário de origem. Na cultura microbiológica com ágar foram utilizados Sabouraud Dextrose (Sab), Potato Glucose (PGA) e Brain Heart Infusion (BHI). **Resultados:** Os resultados da cultura microbiológica apontaram bastonetes gram-negativos como crescentes, identificados posteriormente como bactérias da espécie *Aeromonas hydrophila*. Para os peixes as bactérias do gênero *Aeromonas spp.* são consideradas agentes patogênicos oportunistas com capacidade de adesão as células teciduais, causando injúrias. Além disso, essas bactérias são consideradas zoonóticas com grandes prejuízos na aquicultura. O uso tópico de iodopolvidona se mostrou eficaz na regressão da lesão, estabelecendo novamente qualidade de vida aos indivíduos. **Conclusão:** O uso tópico de iodopolvidona revelou-se um fator limitante para o crescimento das bactérias gram-negativas da espécie *Aeromonas hydrophila* em carpa-comum, dessa forma, deve-se atentar ao manejo desses animais afim de evitar injúrias e estresse agudo, bem como a qualidade da água.

**Palavras-chave:** Peixe, *Cyprinus carpio*, *Aeromonas hydrophila*, carpa-comum, aquarismo.



## FRATURA IATROGÊNICA EM FILHOTE DE CALOPSITA (*Nymphicus hollandicus*)

SILVA, L. D.<sup>1</sup>; AMARAL, B. R. C.<sup>1</sup>, CURI, N. H. A.<sup>2</sup>

<sup>1</sup> Acadêmica do Curso de Medicina Veterinária do Centro Universitário de Lavras, Lavras/MG, Brasil.

<sup>2</sup> Orientador, Curso de Medicina Veterinária do Centro Universitário de Lavras, Lavras/MG, Brasil. – nelsoncuri@unilavras.edu.br

**Introdução:** Animais silvestres e exóticos vem sendo criados como pet por serem dóceis, donos de uma beleza ímpar e de fácil manejo, porém esses animais exigem cuidados especiais para garantir bem-estar, reduzindo as possibilidades de estresse através de medidas como enriquecimento ambiental. No entanto conhecimento de um manejo correto pelos tutores é insuficiente, causando possíveis acidentes. **Objetivos:** O objetivo do trabalho é relatar a ocorrência de uma fratura iatrogênica em filhote de calopsita (*Nymphicus hollandicus*). **Relato de caso:** Foi atendido no Complexo de Clínicas Veterinárias do UNILAVRAS na cidade de Lavras-MG um filhote de calopsita da mutação clear, não sexado de aproximadamente 20 dias que apresentava desvio de angulação do membro pélvico direito com histórico de que o antigo dono havia fraturado o animal ao tentar colocar após a data limite, uma anilha de controle utilizado em criatórios de aves exóticas, após passar por uma anamnese e análise de uma possível fratura, o mesmo foi encaminhado para um exame de imagem radiográfico. **Resultados:** O exame radiográfico apresentou presença de proliferação óssea associada a reação periosteal regular em correspondência ao terço distal da diáfise, com desvio lateral do eixo ósseo distalmente a essas alterações, aparente incongruência articular da articulação intertarsal direita e as demais estruturas osteoarticulares preservadas. Com o diagnóstico de imagem foi verificada formação de calo ósseo em possível foco de fratura do osso tibiotársico direito, associado a desvio valgos do membro. Aparente incongruência articular intertarsal direita poderia estar relacionado a subluxação. Após avaliação do exame radiográfico, associado ao exame clínico, não foi aconselhada intervenção cirúrgica, devido a idade do paciente, o tempo de fratura e o risco cirúrgico. **Conclusão:** Devido ao tempo entre a fratura e a procura do médico veterinário, a conduta passou de um possível método mais invasivo, optando-se pelo método conservador diante do risco, ressaltando a importância da busca imediata de um especialista em exóticos e silvestres, tanto para atendimento das enfermidades como para prevenção delas.

**Palavras-chave:** fratura, iatrogênica, exóticos, calopsita, manejo.



# PATOLOGIA VETERINÁRIA





## CARCINOMA DE CÉLULAS ESCAMOSAS EM UM CÃO – RELATO DE CASO

SILVA, G. M.<sup>1</sup>; MENDONÇA, R. F.<sup>1</sup>; SILVA, P. M. S.<sup>2</sup>; OLIVEIRA JR, I. M.<sup>3</sup>

<sup>1</sup> Acadêmico(a) do Curso de Medicina Veterinária do Centro Universitário de Lavras, Lavras/MG, Brasil.

<sup>2</sup> Médica Veterinária, CliniPet, Lavras, MG, Brasil.

<sup>3</sup> Orientador, Curso de Medicina Veterinária do Centro Universitário de Lavras, Lavras/MG, Brasil – ivamoliveira@unilavras.edu.br

**Introdução:** O carcinoma de células escamosas (CCE) é uma neoplasia maligna com origem no epitélio escamoso estratificado, que representa 5% das neoformações cutâneas em cães. A exposição crônica a raios ultravioletas é considerada a principal etiologia. Ocorre com maior frequência em animais mais velhos em áreas hipopigmentadas ou despigmentadas e, geralmente tem um baixo potencial metastático.

**Objetivos:** o objetivo deste trabalho é relatar um caso de carcinoma de células escamosas em um cão. **Relato de caso:** Foi encaminhado para o Setor de Patologia Veterinária do Complexo de Clínicas Veterinárias do UNILAVRAS um cão, fêmea castrada, SRD, de aproximadamente 6 anos. Animal foi atendido em uma clínica apresentando nódulo ulcerado em região de carpo esquerdo, o qual foi tratado como ferida, mas sem sucesso. O nódulo media aproximadamente 5x5cm, ulcerado, firme, aderido e de fácil sangramento. Havia também um nódulo de aproximadamente 2cm de diâmetro na face medial do braço esquerdo. Animal foi tratado com doxorubicina, antiinflamatório, analgésicos e cuidados tópicos. Foi realizada uma biópsia no primeiro atendimento, tendo como resultado carcinoma de células escamosas. Recomendou-se a realização de exames de imagem para o planejamento da cirurgia, o qual não foi realizado. Após algum tempo os nódulos aumentaram de tamanho e, devido a baixa qualidade de vida do animal, o proprietário optou pela eutanásia. **Resultados:** Na necropsia foram observadas duas massas, uma medindo 9x8cm em região de carpo esquerdo e outra medindo 6,5x3,5cm em região medial do braço esquerdo. Ambas eram ulceradas, exsudativas, firme e não aderida. Linfonodos axilares esquerdos apresentavam-se levemente aumentados de volume. Na avaliação histopatológica foi observada proliferação neoplásica de células epiteliais malignas que se aprofundavam para a derme e formavam pérolas de queratina. As células apresentavam citoplasma amplo, eosinofílico e bem delimitado, com anisocitose e anisocariose moderadas. Os núcleos variavam de arredondados a ovais, com cromatina esparsa, nucléolos evidentes e elevado índice mitótico. Nos linfonodos axilares foram visualizadas células semelhantes as encontradas nas massas do membro torácico. **Conclusão:** Com base nos achados macro e microscópicos foi possível o diagnóstico de carcinoma de células escamosas em um cão com metástase para linfonodo regional.

**Palavras-chave:** Neoplasia; pele; dermatopatologia.



## INSUFICIÊNCIA CARDÍACA CONGESTIVA EM UM CÃO – RELATO DE CASO

MOREIRA, K. C.<sup>1</sup>; SILVA, G. M.<sup>1</sup>; REIS, R. K. S.<sup>1</sup>; SILVA, P. M. S.<sup>2</sup>; OLIVEIRA JUNIOR, I. M.<sup>3</sup>

<sup>1</sup> Acadêmico(a) do Curso de Medicina Veterinária do Centro Universitário de Lavras, Lavras/MG, Brasil.

<sup>2</sup> Médica Veterinária, CliniPet, Lavras, MG, Brasil.

<sup>3</sup> Orientador, Curso de Medicina Veterinária do Centro Universitário de Lavras, Lavras/MG, Brasil – ivamoliveira@unilavras.edu.br

**Introdução:** A insuficiência cardíaca congestiva (ICC) é uma síndrome clínica, causada em cães por alterações miocárdicas ou valvulares, onde o coração perde sua capacidade de bombear o sangue adequadamente. A endocardiose é a alteração degenerativa das válvulas cardíacas mais frequente e clinicamente significativa em cães idosos e de pequeno porte. **Objetivos:** Relatar um caso de Insuficiência Cardíaca Congestiva em um cão. **Relato de caso:** Foi encaminhado para o Setor de Patologia Veterinária do Complexo de Clínicas Veterinárias do UNILAVRAS um cão, macho, de 8 anos de idade, Poodle, pelagem branca, em regular estado corporal. O animal já havia sido diagnosticado com Insuficiência Cardíaca Congestiva e estava em tratamento há um ano e meio com furosemida, maleato de enalapril e pimobendan. Ocasionalmente ocorria edema pulmonar e o animal era submetido a oxigenioterapia e terapia intensiva. O animal apresentou letargia e veio a óbito após algumas horas. **Resultados:** Na necropsia foram observadas válvulas atrioventriculares esquerdas e direitas acentuadamente espessas, retraídas e brilhantes (endocardiose). Dilatação acentuada de átrio esquerdo e lesões em jato neste. O fígado apresentava-se levemente aumentado de volume, com acentuação do padrão lobular, pulmões hipocrepitantes e, ao corte, fluía pequena quantidade de líquido. Demais órgãos não apresentaram alterações. Microscopicamente observou-se degeneração mixomatosa de válvulas atrioventriculares (endocardiose), atrofia volumétrica dos cardiomiócitos do ventrículo esquerdo. Além disso, visualizou-se congestão, atrofia dos cordões de hepatócitos e degeneração hidrópica, principalmente em hepatócitos da região centrolobular. O pulmão apresentava-se congesto e com edema. **Conclusão:** Com base nos achados macro e microscópicos, associado ao histórico do animal, o diagnóstico de ICC foi feito, sendo a degeneração mixomatosa das válvulas cardíacas uma das principais causas de ICC em cães idosos de raças pequenas e miniatura.

**Palavras-chave:** Endocardiose; Cães velhos; Raças pequenas.



## PARVOVIROSE CANINA – RELATO DE CASO

MENDONÇA, R. F.<sup>1</sup>; MOREIRA, K. C.<sup>1</sup>; AGOSTINHO, J. A. G.<sup>1</sup>; OLIVEIRA JUNIOR, I. M.<sup>2</sup>

<sup>1</sup> Acadêmico(a) do Curso de Medicina Veterinária do Centro Universitário de Lavras, Lavras/MG, Brasil.

<sup>2</sup> Orientador, Curso de Medicina Veterinária do Centro Universitário de Lavras, Lavras/MG, Brasil – ivamoliveira@unilavras.edu.br

**Introdução:** A parvovirose canina é uma doença infectocontagiosa aguda de origem viral, que causa diarreia e possui alta taxa de mortalidade em canídeos. A doença é altamente contagiosa e representa uma das causas mais comuns de diarreia hemorrágica aguda em cães de companhia. Animais jovens, não vacinados estão mais propensos a serem infectados. **Objetivos:** O objetivo deste trabalho é relatar um caso de parvovirose em um cão. **Relato de caso:** Foi encaminhado para o Setor de Patologia Veterinária do Complexo de Clínicas Veterinárias do UNILAVRAS um canino, fêmea, de aproximadamente 80 dias de vida, com escore corporal regular. O animal era proveniente de uma ninhada de nove filhotes da raça dálmata. Após oitenta dias todos os filhotes vieram a óbito. O filhote era o mais magro em relação a ninhada, apresentou dificuldade respiratória e logo em seguida veio a óbito. **Resultados:** Na necropsia foi observado mucosas conjuntivais e oral pálidas, moderada quantidade de líquido amarelo e turvo na cavidade torácica e abdominal. Além disso, observou-se mucosa intestinal avermelhada com evidenciação de placas de Peyer e conteúdo intestinal sanguinolento, linfonodos mesentéricos aumentados e avermelhados. Na histopatologia foi observada necrose de mucosa, infiltrado inflamatório linfoplasmocitário, colapso de vilosidades com desaparecimento de criptas, grande quantidade de hemácias na mucosa do intestino delgado (hemorragia); linfonodos mesentéricos com hemorragia e depleção linfóide, além de necrose acentuada de centros germinativos. **Conclusão:** Através da associação dos achados macro e microscópicos com a epidemiologia foi possível a confirmação de parvovirose, o que demonstra o correto diagnóstico para a adoção de terapias adequadas para os animais acometidos.

**Palavras-chave:** Parvovírus, cães, dálmata, filhote.



## POLITRAUMATISMO COM RUPTURA PULMONAR EM UM CÃO – RELATO DE CASO

FREITAS, C. G.<sup>1</sup>; REIS, R. K. S.<sup>1</sup>; SILVA, P. M. S.<sup>2</sup>; OLIVEIRA JUNIOR, I. M.<sup>3</sup>

<sup>1</sup> Acadêmico(a) do Curso de Medicina Veterinária do Centro Universitário de Lavras, Lavras/MG, Brasil.

<sup>2</sup> Médica Veterinária, CliniPet, Lavras, MG, Brasil.

<sup>3</sup> Orientador, Curso de Medicina Veterinária do Centro Universitário de Lavras, Lavras/MG, Brasil – ivamoliveira@unilavras.edu.br

**Introdução:** O traumatismo é considerado uma das principais causas de morte em animais. O traumatismo é uma lesão súbita, que ocorre devido a maus tratos ou acidentes. Na clínica de pequenos animais é rotineiro o atendimento de animais vítimas de atropelamentos, brigas e maus tratos. Estes pacientes necessitam de atendimento emergencial, uma vez que tais episódios podem causar traumatismos graves, podendo levar a vítima a óbito rapidamente. **Objetivos:** Relatar um caso de politraumatismo com ruptura de pulmão em um cão. **Relato de caso:** Foi encaminhado para o Setor de Patologia Veterinária do Complexo de Clínicas Veterinária do UNILAVRAS um cão, sem raça definida, fêmea, pelagem marrom, jovem, em bom estado corporal, com histórico de atropelamento. **Resultados:** Durante a necropsia foi observado mucosas orais e oculares pálidas, áreas de hematomas em região abdominal ventral e inguinal, além de sutura em região abdominal lateral com pontos simples separado medindo aproximadamente 8cm. Observou-se ainda em região axilar direita e em membro pélvico direito grande extensão de hematoma que se aprofundava ao corte. A cavidade torácica continha líquido sanguinolento e o pulmão esquerdo apresentava-se avermelhado, não colabado e hipocrepitante, além de ruptura e hemorragia em lobo caudal esquerdo. Na pelve também foi observada fratura completa em ílio e em púbis. **Conclusão:** Com base nos achados macroscópicos foi possível o diagnóstico de politraumatismo com ruptura pulmonar. Animais com traumatismos devem ser atendidos imediatamente após o trauma, pois assim, a probabilidade de reversão do quadro poderá ser maior.

**Palavras-chave:** Atropelamento; Trauma; Fraturas.



## LINFOMA MEDIASTINAL EM UM GATO – RELATO DE CASO

REIS, R. K. S.<sup>1</sup>; FREITAS, C. G.<sup>1</sup>; SILVA, P. M. S.<sup>2</sup>; OLIVEIRA JUNIOR, I. M.<sup>3</sup>

<sup>1</sup> Acadêmico (a) do Curso de Medicina Veterinária do Centro Universitário de Lavras, Lavras/MG, Brasil.

<sup>2</sup> Médica Veterinária, CliniPet, Lavras, MG, Brasil.

<sup>3</sup> Orientador, docente do Curso de Medicina Veterinária do Centro Universitário de Lavras, Lavras/MG, Brasil – ivamoliveira@unilavras.edu.br

**Introdução:** Linfoma, também denominado linfossarcoma, é uma neoplasia hematopoiética descrita em várias espécies animais. Linfoma envolvendo o mediastino é comum particularmente em gatos, ele pode ser frequentemente diagnosticado pela identificação de células malignas na efusão. Relatos demonstraram que 70% dos gatos com linfoma estão infectados persistentemente com o vírus da leucemia felina (FELV), principalmente nos mais jovens. **Objetivos:** O objetivo deste trabalho é relatar um caso de linfoma mediastínico em um felino jovem. **Relato de caso:** Foi encaminhado para o Setor de Patologia Veterinária do Complexo de Clínicas Veterinárias do UNILAVRAS, s um felino, macho, SRD, de 1 ano e 3 meses, pesando 2,9Kg para necrópsia. Animal apresentou intensa dispneia e apatia. Realizou-se o teste de FIV/FELV, no qual o resultado foi positivo para FELV. Além disso, foi drenado aproximadamente 110 ml de líquido da cavidade torácica e encaminhado para realização de citologia, a qual o resultado foi sugestivo de linfoma. Houve melhora do quadro clínico por quatro dias, mas fez-se necessária nova drenagem do líquido pleural. Diante da dificuldade de tratamento, o proprietário optou pela eutanásia. **Resultados:** O exame de necropsia revelou massa brancacenta, bem delimitada, macia, medindo 10 x seis cm na região mediastínica cranial. Ao corte a massa era macia e brancacenta. Além disso, os linfonodos cervicais superficiais apresentavam-se aumentados de volume e com perda da distinção córtico-medular. Histologicamente observou-se proliferação neoplásica maligna monótona de linfócitos dispostos em manto. O núcleo era arredondado, basofílico, cromatina pontilhada, além de raras figuras de mitose. O citoplasma dessas células era escasso e eosinofílicos. Nos linfonodos cervicais superficiais observou-se células semelhantes às encontradas na massa. **Conclusão:** O diagnóstico de linfoma mediastínico com metástase para linfonodo regional foi possível devido a associação dos achados macro e microscópicos.

**Palavras-chave:** Neoplasia; Felino; FIV; FELV.



# ANIMAIS DE GRANDE PORTE



## ULTRASSONOGRAFIA NA CONFIRMAÇÃO DE DESLOCAMENTO DE ABOMASO EM BOVINOS: RELATO DE CASO

REZENDE, L. C.<sup>1</sup>; CARVALHO, A. L. M. A.<sup>1</sup>; SALATIEL, C. C.<sup>1</sup>; MÜLLER, L. F. R.<sup>1</sup>; NASCIMENTO NETO, J. P.<sup>1</sup>; CHALFUN, L. H. L.<sup>2</sup>

<sup>1</sup>Acadêmicos do Curso de Medicina Veterinária do Centro Universitário de Lavras, Lavras/MG, Brasil.

<sup>2</sup>Orientador, Curso de Medicina Veterinária do Centro Universitário de Lavras, Lavras/MG, Brasil - luthescochalfun@unilavras.edu.br

**Introdução:** O deslocamento de abomaso é uma afecção metabólica comumente encontrada em bovinos leiteiros de alto desempenho, principalmente no período pós-parto. Caracteriza-se como uma síndrome, gerada principalmente pelo acúmulo excessivo de gás produzido pela fermentação microbiana. Ocorre a rotação da víscera à esquerda ou direita que pode ser acompanhada de torção ou apenas deslocamento da posição anatômica, localizando-se entre rúmen e parede abdominal. **Objetivos:** Relatar a confirmação do diagnóstico de deslocamento de abomaso através de ultrassonografia abdominal em uma fêmea bovina leiteira de propriedade situada no município de Lavras-MG. **Relato de caso:** Fêmea bovina, HPB, primípara, 30 dias em lactação com suspeita de deslocamento de abomaso à esquerda. Apresentou sinais clínicos característicos, como hiporexia e queda na produção leiteira, além de ausência de ruminação, emagrecimento, diarreia com volume fecal escasso, sinais discretos de cólica. Ao realizar auscultação focal no 12º espaço intercostal (EIC) verificou-se som metálico característico da doença, que foi confirmada através de ultrassonografia localizada da parede abdominal do antímero esquerdo. A avaliação do órgão deslocado da posição anatômica ocorreu com o animal em estação, sem sedação, realizando-se apenas a aplicação tópica de álcool 70º durante a varredura. O aparelho utilizado no procedimento foi um ultrassom modelo MTurbo, marca Sonosite®, com transdutor transretal linear de 3 a 5 MHz. Logo após a confirmação diagnóstica optou-se pela abomasopexia pelo flanco direito com o animal em estação. **Resultados:** Através da ultrassonografia foi confirmado o diagnóstico de deslocamento de abomaso a esquerda e a necessidade de procedimento cirúrgico. O animal apresentou boa recuperação pós-operatória, voltando a atividade normal em poucos dias. **Conclusão:** A ultrassonografia foi essencial para a confirmação indubitável do diagnóstico clínico do deslocamento de abomaso a esquerda. É um exame complementar relativamente barato, seguro e rápido. Destaca-se que, a técnica foi realizada através da utilização de probe transretal, a mesma utilizada por profissionais na área de reprodução. Ou seja, o equipamento frequentemente utilizado a campo pode auxiliar de forma significativa na clínica médica bovina.

**Palavras-chave:** Deslocamento de abomaso a esquerda (DAE); Transretal; Ultrassom; Vaca.



## ATENDIMENTO CLÍNICO DE UM EQUINO COM SUSPEITA DE INFECÇÃO POR HERPESVÍRUS TIPO 1 - RELATO DE CASO

DINALLI, O. J.<sup>1</sup>; CHAGAS, C. C.<sup>2</sup>; SILVEIRA, L. Q.<sup>1</sup>; PEDROSO, N. B.<sup>1</sup>;  
OLIVEIRA JR, I. M.<sup>3</sup>; ROSA, M. C. B.<sup>4</sup>

<sup>1</sup> Acadêmico (a) do Curso de Medicina Veterinária do Centro Universitário de Lavras, Lavras/MG, Brasil.

<sup>2</sup> Médica Veterinária autônoma, São João Del Rei, MG, Brasil.

<sup>3</sup> Coorientador, Curso de Medicina Veterinária do Centro Universitário de Lavras, Lavras/MG, Brasil.

<sup>4</sup> Orientador, Curso de Medicina Veterinária do Centro Universitário de Lavras, Lavras/MG, Brasil – matheuscamargos@unilavras.edu.br

**Introdução:** As doenças neurológicas em equinos representam uma parcela importante das patologias identificadas nesta espécie. O estudo e diagnóstico diferencial destas enfermidades são essenciais para o desenvolvimento de formas de controle, prevenção e tratamento adequados. Entre as causas mais importantes de doença neurológica em equinos está o *Herpesvirus*, um vírus da família Herpesviridae que contém cinco espécies que acometem os equinos. O patógeno mais importante é o Herpesvírus tipo 1 (EHV-1) por causar diferentes manifestações clínicas, como aborto, doenças respiratórias, mortalidade neonatal de potros e, menos comumente observado, o quadro neurológico. **Objetivo:** O objetivo deste trabalho é relatar um caso suspeito de EHV-1. **Relato de caso:** Foi atendido no município de Resende Costa - MG, um potro da raça Mangalarga Marchador, com dez meses de idade, pesando aproximadamente 150 kg. Inicialmente o animal apresentou arrastar de pinças, fraqueza e ataxia dos membros pélvicos evoluindo, dentro de 24 horas, para paralisia e decúbito esternal. Os parâmetros fisiológicos estavam dentro da normalidade, exceto pela hipertermia observada. O animal se manteve em alerta e com bom apetite. Devido às limitações, não foi possível a realização de exames específicos para confirmação diagnóstica, optando-se pelo diagnóstico terapêutico. Desta forma, utilizou-se um suporte para manter o animal em posição quadrupedal e instituiu-se tratamento com fluidoterapia intravenosa com Ringer Lactato associado à dimetilsulfóxido 1g/kg/SID e a 100 ml/SID de antitóxico durante três dias; oxitetraciclina (1<sup>a</sup> aplicação 20mg/kg/IM/SID, 2<sup>a</sup> e 3<sup>a</sup> 10mg/kg/IM/SID a cada 48h); dexametasona 0,08mg/kg/IV/SID, cinco aplicações; tiamina 10mg/kg/IM/SID durante quinze dias; suplemento vitamínico a base de complexo B durante 60 dias e ducha nos membros pélvicos/SID durante 20 dias. Já no 11<sup>o</sup> dia de tratamento o paciente manteve-se em estação e conseguiu caminhar sem auxílio do suporte, iniciando-se o tratamento fisioterápico. **Conclusão:** Houve melhora total do paciente, mostrando que mesmo com limitações e através de diagnóstico terapêutico é possível alcançar sucesso no tratamento de equinos à campo. Para isso, conhecimentos relacionados às formas de manifestações clínicas da doença e epidemiologia são essenciais para a identificação precoce dos animais acometidos e realização de tratamento adequado, evitando-se assim a transmissão e surgimento de surtos.

**Palavras-chave:** Herpesvirose; Doença neurológica; Diagnóstico terapêutico.





## LACERAÇÃO PERINEAL GRAU 3 EM ÉGUA – RELATO DE CASO

SILVEIRA, L. Q.<sup>1</sup>; FRAGA, F. O.<sup>2</sup>; SILVA, T. L.<sup>1</sup>; DINALLI, O. J.<sup>1</sup>; CASTRO, S. A.<sup>1</sup>;  
ROSA, M. C. B.<sup>3</sup>

<sup>1</sup>Acadêmico (a) do Curso de Medicina Veterinária do Centro Universitário de Lavras, Lavras/MG, Brasil.

<sup>2</sup>Médico Veterinário autônomo, Passos, MG, Brasil.

<sup>3</sup>Orientador, Curso de Medicina Veterinária do Centro Universitário de Lavras, Lavras/MG, Brasil – matheuscamargos@unilavras.edu.br

**Introdução:** Distocias em éguas podem resultar em complicações como a formação de feridas ou até mesmo a morte do animal. Nestas enfermidades podem ocorrer lacerações perineais, que de acordo com a extensão, são classificadas em primeiro, segundo ou terceiro grau, sendo que nesta última ocorre ruptura do corpo perineal, esfíncter anal, assoalho do reto e teto do vestíbulo vaginal. **Objetivo:** Relatar o caso de laceração perineal grau 3 em égua, no município de Passos-MG. **Relato de caso:** Foi atendida uma égua, de 5 anos idade, que havia apresentado distocia. Durante o exame clínico foi constatado a ocorrência de laceração perineal grau 3, sendo observada comunicação entre reto e vagina, com cerca de 30cm de comprimento. Além disso, foi observado pneumovagina, fezes e urina no fundo vaginal, tecido necrótico, edema total e presença de secreção mucopurulenta. Sendo assim, optou-se pela cirurgia de reparação perineal. Para tanto, foi feita à antissepsia perineal e o animal foi submetido a sedação com xilazina na dose de 0,5 mg/Kg/IV e à técnica de anestesia epidural baixa. As bordas da ferida foram debridadas e, em seguida, empregou-se a técnica cirúrgica de *Gotze modificada*. Tracionou-se caudalmente a mucosa retal divulsionada com o auxílio de pinça *Allis*, suturando-se a 1ª camada da mucosa retal com padrão de sutura *contínuo simples festonado*, seguido da 2ª camada de sutura com padrão *Lembert*. A reparação da ampola vaginal foi feita em padrão de sutura contínuo *Donatti*. Em todas camadas de sutura foram utilizados fios de *nylon* tamanho 1. Foi instituída antibioticoterapia com Ceftiofour 2,2mg/kg/IM por 10 dias e analgesia com Flunixin Meglumine 1,1mg/kg/IV por 5 dias. No período pós cirúrgico a égua foi submetida à dieta pastosa, com 20 mL de óleo mineral VO/BID e limpeza diária da ferida cirúrgica. A remoção dos pontos e o retorno gradativo à dieta normal foi feito após 15 dias. **Conclusão:** As lacerações perineais em éguas constituem uma realidade frequente na clínica cirúrgica de equinos, podendo ser tratadas a campo e, desde que sejam empregadas as técnicas obstétricas adequadas, o animal pode apresentar recuperação completa.

**Palavras-chave:** Laceração perineal; Éguas; Técnica de *Gotze* Modificada.



## INSUFICIÊNCIA CARDÍACA CONGESTIVA ASSOCIADA A DEFEITO DE SEPTO INTERVENTRICULAR EM BOVINO: RELATO DE CASO

MARTINS, C. E. M.<sup>1</sup>; CARVALHO, A. L. M. A.<sup>1</sup>; SALATIEL, C. C.<sup>1</sup>; MÜLLER, L. F. R.<sup>1</sup>; CARVALHO, T. B. T.<sup>1</sup>; CHALFUN, L. H. L.<sup>2</sup>

<sup>1</sup>Acadêmicos do Curso de Medicina Veterinária do Centro Universitário de Lavras-UNILAVRAS, Lavras- MG, Brasil.

<sup>2</sup>Orientador, Curso de Medicina Veterinária do Centro Universitário de Lavras, Lavras/MG, Brasil - luthescochalfun@unilavras.edu.br

**Introdução:** O defeito de septo interventricular é uma anomalia congênita, em que há uma comunicação e *shunt* de sangue entre os ventrículos, sobrecarregando principalmente o átrio e ventrículo esquerdo. No defeito considerado grave, há uma comunicação interventricular de tamanho elevado e o animal morre logo após seu nascimento. Mas, quando a comunicação é de tamanho razoável, o animal se desenvolve e posteriormente apresenta Insuficiência Cardíaca Congestiva. **Objetivo:** Relatar o caso de uma fêmea bovina que veio a óbito por ICC associado a defeito de septo interventricular no município de Lavras/MG. **Relato de caso:** Uma bezerra HPB PO, dois meses após o desmame, apresentou quadro característico de pneumonia, recebendo tratamento específico e melhora significativa. Após 30 dias, apresentou quadro de queda de consumo de alimento, perda de ECC, apatia, taquicardia e ingurgitamento da veia jugular (bilateral), vindo a óbito com aproximadamente 7 meses de vida. Na necropsia o animal apresentou macroscopicamente estado corporal regular, mucosas conjuntivas e oral pálidas, orifício de aproximadamente 3cm de diâmetro em septo interventricular associado a acentuada hipertrofia de paredes das câmaras cardíacas. Na histopatologia o fígado possuía acentuada vacuolização e discreta fibrose de hepatócitos centrolobular, associada a necrose e congestão. Nos rins e adrenal havia congestão difusa moderada e dilatação focal de túbulos renais. Edema difuso moderado nos pulmões e congestão difusa acentuada no baço. **Resultados:** O animal veio a óbito pelo defeito de septo intraventricular, confirmado na necropsia. **Conclusão:** O defeito de septo interventricular é uma anomalia congênita de difícil compatibilidade com a vida, devido ao desenvolvimento de problemas fisiológicos, sendo de grande importância o desenvolvimento de técnicas para um melhor diagnóstico de problemas cardiovasculares em grandes animais.

**Palavras-chave:** Anomalia congênita; Bezerra; Defeito cardíaco.



## **BOROSCÓPIO NO DIAGNÓSTICO DE DIFTERIA EM BEZERRA: RELATO DE CASO**

SALATIEL, C. C.<sup>1</sup>; MARTINS, C. E. M.<sup>1</sup>; NASCIMENTO NETO, J. N.<sup>1</sup>; REZENDE, L. C.<sup>1</sup>; CARVALHO, T. B. T.<sup>1</sup>; CHALFUN, L. H. L.<sup>2</sup>

<sup>1</sup>Acadêmico (a) do Curso de Medicina Veterinária do Centro Universitário de Lavras, Lavras/MG, Brasil.

<sup>2</sup>Orientador, Curso de Medicina Veterinária do Centro Universitário de Lavras, Lavras/MG, Brasil - luthescochalfun@unilavras.edu.br

**Introdução:** A difteria é uma afecção do aparelho respiratório superior de bovinos caracterizando-se por inflamação das pregas vocais causada pelo *Fusobacterium necrophorum*. É uma bactéria que coloniza boca e trato respiratório. O boroscópio é uma sonda de inspeção visual que possui uma câmera e luz em sua extremidade permitindo examinar o interior de uma estrutura de difícil acesso, é um aparelho utilizado em obras de engenharia, na avaliação de máquinas industrial, logo é um dispositivo atípico na área de veterinária. **Objetivo:** Realizar exame complementar através do boroscópio para o diagnóstico clínico de uma fêmea bovina jovem com suspeita de difteria. **Relato de caso:** Fêmea bovina da raça Jersey, lactente e com aproximadamente 30 dias de vida, apresentou tosse intermitente e aumento de volume de forma circular ventralmente a mandíbula. No diagnóstico utilizou-se o Boroscópio, introduzido através de uma sonda na cavidade oral da bezerra, permitindo a observação de uma placa de infecção. O animal foi apenas contido por cordas, sem sedação. Para o tratamento, optou-se por antibiótico injetável tetraciclina amplo espectro de ação (20mg/kg SID), durante vinte dias alternados, por via intramuscular. **Resultados:** A utilização do boroscópio no diagnóstico de enfermidades que acometem bovinos é uma técnica desconhecida na veterinária, porém se mostrou eficaz, apresentando resultados satisfatórios que permitiram a visualização de uma placa de infecção na região da laringe. **Conclusão:** O boroscópio apresentou características desejáveis e potencialmente capaz de ser utilizado como exame complementar na medicina veterinária, principalmente na clínica médica bovina, de forma simples, direta, rápida e barata. Auxiliou a confirmação diagnóstica desse caso de difteria e a determinação do tratamento específico, justificando sua utilização.

**Palavras-chave:** Bovino; Difteria; Aparelho Respiratório.



## FENDA PALATINA EM FÊMEA BOVINA: RELATO DE CASO

SOUZA, R. F.<sup>1</sup>; GONÇALVES, P. C.<sup>1</sup>; CAMPOS, S. A. S.<sup>2</sup>; CHALFUN. L. H. L.<sup>3</sup>

<sup>1</sup>Acadêmico (a) do Curso de Medicina Veterinária do Centro Universitário de Lavras, Lavras/MG, Brasil.

<sup>2</sup>Coorientador, Curso de Medicina Veterinária do Centro Universitário de Lavras, Lavras/MG, Brasil – sergiocampos@unilavras.edu.br

<sup>3</sup>Orientador, Curso de Medicina Veterinária do Centro Universitário de Lavras, Lavras/MG, Brasil – luthescochalfun@yahoo.com.br

**Introdução:** O palato é uma estrutura localizada na cavidade oral responsável pela separação da cavidade oral e nasal. A fenda palatina consiste em uma má-formação do palato, de origem congênita, onde há junção inadequada do palato duro e/ou mole formando uma fissura longitudinal na linha mediana do osso e da mucosa palatal, permitindo a comunicação entre as cavidades nasal e oral. **Objetivos:** O presente trabalho tem como objetivo de relatar um caso de anomalia congênita, denominado fenda palatina ou palatosquise em uma fêmea bovina. **Relato de caso:** Uma novilha holandesa preta e branca (HPB) foi identificada com dificuldade de sucção durante sua colostragem. Após ser encaminhada para o bezerreiro, o animal apresentou vários episódios de tosse durante as ingestões de leite nos dias subsequentes, devido provavelmente a falsa via. Diagnosticou-se através de exame clínico que o animal apresentava fenda palatina. **Resultados:** Conforme o desenvolvimento do animal, sua alimentação foi substituída de leite e concentrado peletizado para silagem. No transcorrer do seu desenvolvimento o animal obteve bons resultados de adaptação a alimentação a base de silagem, alcançando ótimo desenvolvimento corporal. Apesar da situação clínica, apresentou desenvolvimento similar as contemporâneas e será inseminada dentro das recomendações. O animal superou todas as expectativas relatadas na literatura, pois normalmente ocorrem quadros de pneumonia, caquexia e morte por inanição. Optou-se por não realizar a cirurgia de palatoplastia, em função da adaptação do animal as condições da anomalia, já que o mesmo se apresenta saudável e com boas condições de escore corporal até o presente momento. **Conclusão:** De acordo com a descrição do relato de caso mencionado acima e levando em consideração os aspectos da anomalia de palato, existe a hipótese de adaptações físicas ocorrerem, proporcionando boa qualidade de vida sem necessidade de intervenção cirúrgica. Muitos animais, principalmente os recém-nascidos, não sobrevivem devido à aspiração de alimentos para o sistema respiratório, resultando em pneumonia e outras doenças. Assim, deve-se destacar o relato reportado como forma de sobrevivência de animais com fenda palatina sem que sejam submetidos à cirurgia de palatoplastia.

**Palavras-chave:** palatosquise, anomalia congênita, gado holandês



## LAMINITE EM EQUINO – RELATO DE CASO

BARROS, F. A. D. R.<sup>1</sup>; CARVALHO, A. L. M. A.<sup>1</sup>; MEIRELLES, C. O.<sup>1</sup>; BIIHRER, C.<sup>1</sup>; AVELAR, C. A. S.<sup>2</sup>; ROSA, M. C. B.<sup>3</sup>

<sup>1</sup> Acadêmico (a) do Curso de Medicina Veterinária do Centro Universitário de Lavras, Lavras/MG, Brasil.

<sup>2</sup> Médico Veterinário autônomo

<sup>3</sup> Orientador, Curso de Medicina Veterinária do Centro Universitário de Lavras, Lavras/MG, Brasil – matheuscamargos@unilavras.edu.br

**Introdução:** A laminite é uma das principais afecções que acometem os equinos, sendo caracterizada como uma inflamação das lâminas dérmicas e epidérmicas do casco, levando a rotação da falange distal. Tem como principal sinal clínico a claudicação que ocorre devido a vários fatores, podendo ocorrer secundariamente devido a ingestão excessiva de carboidratos. **Objetivos:** Relatar um caso de laminite em equino e descrever o tratamento empregado. **Relato de caso:** Um equino macho da raça Mangalarga Marchador, com idade de 4 anos e 11 meses, criado em regime extensivo, foi submetido a confinamento e treinamento para provas de marcha. Não houve casqueamento e ferrageamento prévio do animal para o início de treinamento, sendo observado no decorrer dos treinos uma claudicação no membro torácico esquerdo. Foi solicitado atendimento por Médico veterinário, que baseado no teste da pinça da sola do casco e histórico do animal, chegou ao diagnóstico de laminite. Sendo assim, o tratamento foi baseado na correção da dieta que era baseada em capim Napier triturado, cana e concentrado, passando para apenas capim napiê triturado. Além disso, a terapia também consistiu em descanso do animal, ferrageamento com ferradura invertida, uso de Pentoxifilina (100 mg/kg, VO/SID por 60 dias); Ácido acetilsalicílico (12,5 mg/kg, VO/SID por 60 dias); Omeprazol (0,04 mg/kg, VO/ SID por 30dias ); Fenilbutazona (4,4 mg/kg, IV/SID por 7 dias); Flunixin Meglumine (0,5 mg/kg, IV/SID por 5 dias); DMSO (100 ml diluídos em 1L de soro/IV/SID por 5 dias ). **Resultados:** Após 2 meses de tratamento houve melhora progressiva, com o animal permanecendo utilizando ferraduras invertidas nos dois membros torácicos, com intuito de realinhar a falange distal ao casco. Além disso, o paciente permanece com restrição alimentar, recebendo apenas volumoso. O animal já está sendo utilizado na reprodução. **Conclusão:** Com o tratamento imediato aos primeiros sinais clínicos e atendimento do Médico Veterinário é possível obter uma boa progressão da laminite, evitando a piora do quadro clínico do animal, culminando assim em um melhor bem-estar, melhoria na resposta ao tratamento e redução da dor do animal, possibilitando ao mesmo voltar a sua rotina normal.

**Palavras-chave:** Laminite; Equinos; Inflamação; Mangalarga marchador.



## HERNIORRAFIA UMBILICAL EM BEZERRO: RELATO DE CASO

CARVALHO, A. L. M. A.<sup>1</sup>; MARTINS, C. E. M.<sup>1</sup>; SILVA, L. F. P.<sup>1</sup>; SANTOS, O. A. M.<sup>1</sup>; LIMA, E. A.<sup>2</sup>; ROSA, M. C. B.<sup>3</sup>

<sup>1</sup> Acadêmico (a) do Curso de Medicina Veterinária do Centro Universitário de Lavras, Lavras/MG, Brasil.

<sup>2</sup> Professor do Curso de Medicina Veterinária do Centro Universitário de Lavras, Lavras/MG, Brasil.

<sup>3</sup> Orientador, Curso de Medicina Veterinária do Centro Universitário de Lavras, Lavras/MG, Brasil – matheuscamargos@unilavras.edu.br

**Introdução:** A hérnia caracteriza-se como um deslocamento anormal de órgãos de uma cavidade para outra e se dá por meio de abertura adquirida ou congênita, chamada anel herniário. É classificada de acordo com a região anatômica, conteúdo, estrutura e alteração das funções. Em bovinos, o umbigo é comumente acometido por hérnias, principalmente nos animais em que houve falha na “cura” do umbigo. **Objetivos:** O presente trabalho relata o procedimento cirúrgico realizado a campo para correção de hérnia umbilical em um bezerro no município de Lavras-MG. **Relato de caso:** Bezerro, mestiço, de aproximadamente 5 meses de idade e 122 quilos, apresentava aumento de volume na região umbilical. Durante o exame físico, foi constatado conteúdo herniário redutível com presença de anel com aproximadamente três centímetros de diâmetro, sendo necessária correção cirúrgica. O animal foi sedado com Cloridrato de Xilazina na dose de 0,1mg/kg/IV e posicionado em decúbito dorsal. Foi realizada tricotomia ampla da região abdominal e bloqueio anestésico local com Cloridrato de Lidocaína e, posteriormente, antissepsia com Digluconato de Clorexidina e Álcool. Iniciou-se a cirurgia com o pinçamento da região umbilical com pinça *Allis*, fazendo-se uma incisão elíptica da pele contornando a cicatriz umbilical. A divulsão do tecido subcutâneo foi realizada com auxílio de bisturi, sendo feita a punço-incisão da linha Alba logo em seguida. Por meio de palpação digital as aderências presentes foram removidas. A incisão foi ampliada para visualização e eversão do saco herniário para o interior da cavidade abdominal. O peritônio foi suturado com sutura padrão *simples separado* e fio absorvível ácido poliglicólico 0. A musculatura foi fechada utilizando padrão de sutura *Sultan* e fio nylon 0,70 mm (milímetros). O tecido subcutâneo foi aproximado por meio de sutura padrão *Cushing* e fio absorvível ácido poliglicólico 0 e por fim na pele foi realizada sutura padrão *Wolff* e fio nylon 0,70 mm. **Resultados:** O procedimento transcorreu sem complicações, com a utilização das técnicas corretas, obtendo sucesso na correção da hérnia. **Conclusão:** A “cura” do umbigo é imprescindível na prevenção de hérnias umbilicais, porém essa afecção pode ocorrer por outros motivos, sendo necessário intervenção do Médico Veterinário evitando complicações.

**Palavras-chave:** Hérnia; Cirurgia; Bovinos; Umbigo; Sutura.



## HERNIORRAFIA UMBILICAL EM BEZERRA – RELATO DE CASO

SILVA, M. H. C.<sup>1</sup>; PEDROSO, N. B.<sup>1</sup>; FURTADO, P. G.<sup>1</sup>; SANTOS, S. A. C.<sup>1</sup>; LIMA;  
E. A.<sup>2</sup>; ROSA, M. C. B.<sup>3</sup>

<sup>1</sup> Acadêmico do Curso de Medicina Veterinária do Centro Universitário de Lavras,  
Lavras/MG, Brasil.

<sup>2</sup> Docente do Curso de Medicina Veterinária do Centro Universitário de Lavras,  
Lavras/MG, Brasil.

<sup>3</sup> Orientador, Curso de Medicina Veterinária do Centro Universitário de Lavras,  
Lavras/MG, Brasil – matheuscamargos@unilavras.edu.br

**Introdução:** A hérnia umbilical pode ser de origem adquirida ou congênita, sendo que a primeira pode ser devido ao manejo inadequado do cordão umbilical ao nascimento e a segunda por fusão incompleta do músculo reto do abdome. **Objetivos:** Relatar procedimento cirúrgico realizado a campo para correção de hérnia umbilical em bezerra no município de Ingaí-MG. **Relato de caso:** Uma bezerra da raça holandesa com aproximadamente seis meses de idade e 98 kg, foi submetida a herniorrafia para correção de hérnia umbilical após diagnóstico feito por exame físico. O animal apresentava aumento de volume na região umbilical, com conteúdo herniário redutível e presença de anel com aproximadamente 15 cm centímetros de diâmetro. A paciente foi sedada com Cloridrato de Xilazina na dose de 0,1 mg/kg/IV e posicionada em decúbito dorsal. Foi feita tricotomia ampla da região abdominal e bloqueio anestésico local com Cloridrato de Lidocaína e, posteriormente, antissepsia com Digluconato de Clorexidina e Álcool. Previamente ao início da cirurgia foram aplicados Ceftiofur 4,4 mg/kg/IM e Flunixin Meglumine 1,1 mg/kg/IV. O procedimento cirúrgico foi iniciando com o pinçamento da região umbilical com pinça Allis, fazendo-se uma incisão elíptica da pele contornando a cicatriz umbilical. A divulsão do tecido subcutâneo foi feita com auxílio de bisturi, sendo realizada a punção-incisão da linha Alba logo em seguida. A incisão foi ampliada para visualização e eversão do saco herniário para o interior da cavidade abdominal. A musculatura foi fechada utilizando padrão de sutura Sultan e fio nylon 0,70 mm (milímetros). O tecido subcutâneo foi aproximado por meio de sutura padrão Cushing e fio absorvível ácido poliglicólico 0 e por fim na pele foi realizada sutura padrão Wolff e fio nylon 0,70 mm. Foi prescrito ao paciente antibioticoterapia por mais 6 dias com Ceftiofur 2,2 mg/kg/IM/SID, aplicação de Flunixin Meglumine 0,5 mg/kg/IM por mais 2 dias, além de cuidados diários com a limpeza da ferida e aplicação de repelentes. **Conclusão:** a hérnia umbilical em bezerros é uma afecção comum e está relacionada muitas vezes a falha de manejo nas propriedades. Sua correção cirúrgica precoce está diretamente relacionada ao prognóstico e sucesso no tratamento.

**Palavras-chave:** Hérnia Umbilical; Herniorrafia; Bezerra.



## HEMATOMA DE BARBELA DE BOVINOS: RELATO DE CASO

MÜLLER, L. F. R.<sup>1</sup>; CARVALHO, T. B. T.<sup>1</sup>; REZENDE, L. C.<sup>1</sup>; SALATIEL, C. C.<sup>1</sup>;  
CHALFUN, L. H. L.<sup>2</sup>

<sup>1</sup>Acadêmico (a) do Curso de Medicina Veterinária do Centro Universitário de Lavras, Lavras/MG, Brasil.

<sup>2</sup>Orientador, Curso de Medicina Veterinária do Centro Universitário de Lavras, Lavras/MG, Brasil – luthescochalfun@unilavras.edu.br

**Introdução:** A produção intensiva na bovinocultura leiteira é uma prática cada vez mais comum no Brasil. Injúrias relacionadas a interação animal/estrutura podem ser encontradas em sistema de confinamento *Free Stall*. O hematoma de barbela pode ser um acometimento relacionado a interação animal x instalações, como por exemplo a cama de contenção de *Free Stall*. **Objetivos:** Relatar método de diagnóstico e tratamento utilizados em fêmea leiteira apresentando aumento de volume, localizado na região da barbela. **Relato de caso:** Fêmea primípara, ½ HZ, com aproximadamente 60 dias em lactação (DEL), acomodada em sistema de confinamento *Free Stall* e proveniente de fazenda localizada no município de Lavras – MG. O animal apresentou aumento de volume na região da barbela e sem mais nenhuma alteração digna de nota. Durante o exame físico, através da palpação, identificou-se presença de líquido na região aumentada na barbela do animal, próximo a região do peito. Foi realizado exame ultrassonográfico e descartada a presença de pus. Com isso, foi realizada punção guiada por ultrassom no local e confirmado a presença de sangue. Com estes resultados, confirmou-se o diagnóstico de hematoma e determinou sua etiologia: lesão de contato do animal (primípara recém acondicionado no confinamento) com o limitador da contenção da baia. Foi realizado o seguinte tratamento: vitamina K<sub>1</sub> (2mg/kg, IM, SID, 10 dias alternados), instilação solução de formol a 1% (duas aplicações de 1000ml cada) e retirada do animal do confinamento. **Resultados:** A punção guiada por ultrassom proporcionou a verificação da composição do líquido presente. Além disso, comprovou a utilidade do diagnóstico ultrassonográfico, que foi de extrema importância para conclusão que o animal apresentava hematoma. Com isso, confirmou-se a hipótese da etiologia ligada a contenção da baia do sistema de confinamento. O tratamento utilizado auxiliou na completa recuperação do animal, que não apresentou recidiva, mesmo após seu retorno ao confinamento. **Conclusão:** O hematoma de barbela pode ser encontrado no confinamento de bovinos leiteiros. A ultrassonografia tem a capacidade de ser utilizada em diversos acometimentos relacionados a produção de bovinos, auxiliando no correto diagnóstico e tratamento.

**Palavras-chave:** Barbela; Bovino; Cama; *Free stall*; Ultrassonografia.





# **TECNOLOGIA DE PRODUTOS DE ORIGEM ANIMAL**



## PERFIL FÍSICO-QUÍMICO E REOLÓGICO DE IOGURTE TIPO GREGO COM ADIÇÃO DE PROTEÍNAS SOLÚVEIS

MARQUES, V. S.<sup>1</sup>; CAMPOS, S. A. S.<sup>2</sup>

<sup>1</sup>Acadêmico do Curso de Medicina Veterinária do Centro Universitário de Lavras, Lavras/MG, Brasil.

<sup>2</sup>Orientador, Curso de Medicina Veterinária do Centro Universitário de Lavras, Lavras/MG, Brasil - sergiocampos@unilavras.edu.br

**Introdução:** O iogurte grego é aquele que apresenta o mesmo princípio de produção dos iogurtes comuns, mas é enriquecido em seu teor de sólidos totais. As proteínas do leite e do soro possuem ampla capacidade de retenção de água, aumento da viscosidade e aumento do valor nutricional, o que possibilita seu uso na indústria de alimentos.

**Objetivos:** Em virtude do exposto o presente trabalho teve como objetivo avaliar físico-quimicamente iogurte tipo grego adicionado de proteínas do leite (MPC 42% com 30% de extensão e MPC 60% com 40% de extensão) e do soro (WPC 42% com 40% de extensão e WPC 80% com 10% de extensão) e um tratamento controle caracterizado pela dessoragem do iogurte. **Materiais e métodos:** Foram realizadas análises de composição centesimal, rendimento e sinérese, no Laboratório de Leite e Produtos Lácteos do Departamento de Ciência dos Alimentos/UFLA. **Resultados:** Foi observado diferenças significativas entre o iogurte dessorado e o adicionado de proteínas tanto do leite quanto do soro, sendo que o dessorado foi mais consistente e mais viscoelástico. Nos parâmetros físico-químicos o único fator que se manteve sem diferenças entre os tratamentos foi o teor de gordura devido ao fato de as proteínas utilizadas serem livres de lipídios. **Conclusão:** O rendimento superior dos iogurtes adicionados de proteína foi muito superior, o que justifica seu uso em grande escala na indústria láctea atual.

**Palavras-chave:** proteínas lácteas, leites fermentados, tecnologia de produtos de origem animal.



# PESQUISA



## ASPECTOS ULTRASSONOGRÁFICOS DO TAMANHO TOTAL DO RÚMEN EM DIFERENTES PROPRIEDADES NA REGIÃO DE LAVRAS-MG

CARVALHO, T. B. T.<sup>1</sup>; MARTINS, C. E. M.<sup>1</sup>; REZENDE, L. C.<sup>1</sup>; MÜLLER, L. F. R.<sup>1</sup>; NASCIMENTO NETO, J. P.<sup>1</sup>; CHALFUN, L. H. L.<sup>2</sup>

<sup>1</sup> Acadêmico (a) do Curso de Medicina Veterinária do Centro Universitário de Lavras, Lavras/MG, Brasil.

<sup>2</sup> Orientador, Curso de Medicina Veterinária do Centro Universitário de Lavras, Lavras/MG, Brasil - luthescochalfun@unilavras.edu.br

**Introdução:** A clínica médica de bovinos de leite se encontra em constante evolução, principalmente devido ao aperfeiçoamento de métodos de diagnóstico de enfermidades, tais como radiografia e ultrassonografia. O exame ultrassonográfico é uma técnica disseminada no manejo reprodutivo, mas por outro lado é negligenciada por médicos veterinários clínicos. Além disso, apresenta capacidade de fornecer informações relacionadas a parâmetros normais de órgãos de animais hígdos, que facilitam o diagnóstico, tratamento e prognóstico de doenças. **Objetivos:** Fornecer parâmetros ultrassonográficos ruminais normais de vacas leiteiras de diferentes raças e cruzamentos, e avaliar se há influência da dieta em diferentes propriedades. **Materiais e métodos:** Vacas leiteiras holandesas mantidas em sistema *free stall* em diferentes fazendas comerciais no município de Lavras-MG, foram submetidas a ultrassonografia ruminal. Foram utilizados animais hígdos de diferentes raças e cruzamentos, com idade de  $4,34 \pm 1,82$  anos, dias em lactação (DEL):  $168 \pm 128$  dias, escore de condição corporal (ECC):  $3,25 \pm 0,57$ , paridade:  $2 \pm 1,3$ , produção de leite de  $23,48 \pm 7,54$ kg. As propriedades adotaram dieta única com ração total misturada *ad libitum* tendo como base forrageira a silagem de milho. Para realização do exame, os animais foram mantidos em troncos simples, sem necessidade de contenção química. Não foi necessário nenhum preparo prévio dos animais, apenas a aplicação tópica de álcool 70% durante a varredura. Para o exame ultrassonográfico foi utilizado equipamento de ultrassonografia modelo A6v, marca Sonoscape®, com transdutor convexo multifrequencial (3-5MHz). **Resultados:** Foram obtidas diferenças estatísticas entre as diferentes fazendas em relação ao tamanho total do rúmen, obtendo um valor de  $89,92 \pm 8,23$  versus  $83,31 \pm 7,43$ . Esse resultado pode ser ampliado e fundamentado na seleção de animais, em que houve uma necessidade de modificações morfológicas e fisiológicas intrínsecas a produção. Outra explicação comprovada é a diferença no consumo entre os rebanhos, em que a demanda de maior dimensão ruminal se deu para comportar todo volume de alimento ingerido em animais de tamanho maior. Animais de maior tamanho possuem maior manutenção, assim apresentam maior relação com o tamanho de órgãos. **Conclusão:** O tamanho total do rúmen apresentou diferença entre as propriedades, devido principalmente as dietas que apresentavam os mesmos componentes, porém com diferentes valores nutricionais.

**Palavras-chave:** Bovinos; Aparelho Digestório; Ultrassom.



## SIMULAÇÃO DO EFEITO SEDATIVO DE DETOMIDINA ADMINISTRADA VIA INTRAMUSCULAR

GONZAGA, L.W.F.<sup>1</sup>; FARIA, P.H.A.<sup>1</sup>; VILELA, T.O.<sup>1</sup>, OLIVEIRA, J.B.V.<sup>1</sup>,  
FERRANTE, M.<sup>2</sup>, TOMA, H.S.<sup>2</sup>

<sup>1</sup> Acadêmico (a) do curso de Medicina Veterinária pela Universidade Federal de Lavras, Lavras/MG, Brasil.

<sup>2</sup> Docente do departamento de Medicina Veterinária da Universidade Federal de Lavras, Lavras/MG, Brasil.

**Introdução:** A detomidina é um fármaco sedativo,  $\alpha$ -2 agonista, amplamente utilizado para a sedação em equinos. A duração dos efeitos sedativos da detomidina é dose dependente, no entanto até o momento, existem poucas informações sobre a concentração plasmática desse fármaco em cavalos, limitando a capacidade de correlacionar sua concentração com o efeito. **Objetivos:** O objetivo desse trabalho foi avaliar os níveis de concentração plasmática de detomidina após aplicação por via intramuscular em equinos e simular o efeito sedativo e da altura de cabeça dos animais sedados. **Materiais e métodos:** Foram administradas doses de 50, 60, 70 e 80  $\mu$ g/kg, e com um modelamento farmacocinético/farmacodinâmico utilizando a curva sigmoide de MAMA (2009) e a farmacocinética de SALONEN (1989), foi feita uma simulação do efeito de sedação com base na equação de Hill. **Resultados:** Para as dosagens de 50, 60, 70 e 80  $\mu$ g/kg os efeitos sedativos estimados se mantiveram por até 150, 170, 180 e 200 minutos, considerando 85% de sedação. **Conclusão:** Todas as dosagens testadas foram eficientes, e a utilização de cada uma deve se basear no tempo de sedação desejado. Estudos in vivo são necessários para identificar possíveis efeitos adversos.

**Palavras-chave:** sedativo, modelamento farmacocinético/farmacodinâmico, equinos.



## SIMULAÇÃO DO EFEITO SEDATIVO DE DIFERENTES DOSES DE DETOMIDINA ADMINISTRADAS VIA ENDOVENOSA

FARIA, P.H.A.<sup>1</sup>; OLIVEIRA, J.B.V.<sup>1</sup>; GONZAGA, L.W.F.<sup>1</sup>; VILELA, T.O.V.<sup>1</sup>;  
FERRANTE, M.<sup>2</sup>; TOMA, H.S.<sup>2</sup>

<sup>1</sup> Acadêmico (a) do curso de Medicina Veterinária pela Universidade Federal de Lavras, Lavras/MG, Brasil.

<sup>2</sup> Docente do Departamento de Medicina Veterinária da Universidade Federal de Lavras, Lavras/MG, Brasil.

**Introdução:** A detomidina é o fármaco mais utilizado para a sedação de equídeos no Brasil, e a avaliação da altura da cabeça do animal é uma das características que pode ser correlacionada ao efeito de sedação. **Objetivos:** O objetivo do presente estudo foi simular as concentrações plasmáticas e o efeito sedativo de detomidina nas doses de 20, 25, 30, 35 e 40µg/kg por via endovenosa em equinos, a fim de se estabelecer a dose ideal com base no tempo de sedação para 85% do efeito. **Materiais e métodos:** Utilizou-se a curva sigmoide de concentração plasmática (MAMA, 2009) para realizar um modelamento farmacocinético e farmacodinâmico (PK/PD). Com os dados obtidos foi realizada uma simulação do efeito sedativo e da altura de cabeça dos animais por meio da equação de Hill. **Resultados:** As concentrações plasmáticas superiores e mais prolongadas obtidas após as administrações das doses mais altas resultaram em efeitos maiores e mais duradouros. As doses de 20, 25, 30, 35 e 40µg/kg tiveram efeito com 85% por aproximadamente 80, 100, 120, 130 e 150 minutos respectivamente. **Conclusão:** As diferentes dosagens utilizadas podem ser recomendadas, pois atingiram o efeito esperado, mas a indicação varia de acordo com o tempo desejado de sedação, contudo estudos in vivo se fazem necessários visando aumentar a acurácia na avaliação do efeito sedativo, além de identificar possíveis efeitos adversos.

**Palavras-chave:** modelamento PK/PD, sedação, equinos, alfa-2 agonista.



## CORRELAÇÃO DO DIÂMETRO E VASCULARIZAÇÃO DO CORPO LÚTEO NO DIAGNÓSTICO DE GESTAÇÃO PRECOCE EM NOVILHAS NELORE

NASCIMENTO NETO, J. P.<sup>1</sup>; CARVALHO, A. L. M. A.<sup>1</sup>; ANDRADE, F. S.<sup>2</sup>; ANDRADE, J. P. N.<sup>3</sup>

<sup>1</sup>Acadêmicos do Curso de Medicina Veterinária do Centro Universitário de Lavras, Lavras/MG, Brasil.

<sup>2</sup>Co-orientador, Department of Dairy Science, University of Wisconsin-Madison, WI, 53706, USA.

<sup>3</sup>Orientador, Department of Dairy Science, University of Wisconsin-Madison, WI, 53706, USA - joapaulonandrade@gmail.com

**Introdução:** A avaliação do corpo lúteo (CL) entre 20 a 22 dias pós inseminação artificial em tempo fixo (IATF) é uma alternativa para o diagnóstico de gestação (DG) precoce que vem sendo implementada em programas reprodutivos. Contudo, devido a incidência de falso-negativo faz-se necessário estudos que caracterizem as correlações morfológicas e vasculares do CL com o intuito de padronizar a técnica. **Objetivo:** Avaliar se o diâmetro apresenta correlação com a área de perfusão vascular lútea e se avaliadores são influenciados pelo tamanho do CL na classificação de escores subjetivos. **Materiais e métodos:** Novilhas nelore nulíparas, mantidas em sistema de pastejo (Faz. Santana, Valença-RJ) foram sincronizadas para IATF e resincronizadas após 12 dias. Aos 21 dias após a IATF, exames ultrassonográficos em modo Doppler e modo B dos ovários foram realizados e salvos para análise. Escores subjetivos para estimar a área de vascularização do CL foram realizados por cinco avaliadores separadamente. Aos 33 dias foi confirmado o DG. As novilhas gestantes aos 33 dias tinham CL  $\geq 13$ mm de diâmetro aos 21 dias. Portanto, foram analisados separadamente com valores  $<$  ou  $\geq 13$ mm de diâmetro. Contagem objetiva de pixels coloridos foi obtida através do Adobe Photoshop e ImageJ. Valores de pixels/mm<sup>2</sup> foram obtidos dividindo-se o total de pixels coloridos pela área do CL. A correlação entre diâmetro e pixels/mm<sup>2</sup> foi realizada através do programa SAS pelos procedimentos PROC REG e PROC CORR. O procedimento PROC MIXED analisou se os avaliadores foram influenciados pelo tamanho do CL na classificação dos escores. Valor de  $P \leq 0,05$  foi considerado significativo. **Resultados:** Para CL  $< 13$ mm de diâmetro, os valores foram Coeficiente de Correlação Pearson ( $r^2$ ) = 0,12 e  $P = 0,14$ . Enquanto que, para CL  $\geq 13$ mm de diâmetro, os valores foram  $r^2 = -0,06$  e  $P = 0,28$ . Não houve efeito do tamanho do CL na categorização de escore de perfusão vascular  $P = 0,18$ , e não houve interação entre escore e avaliador  $P = 0,42$ . **Conclusão:** O diâmetro do CL não apresenta correlação com a área de perfusão vascular. O tamanho do CL não influencia o avaliador na classificação de escore subjetivo de vascularização.

**Palavras-chave:** Bovino; Corpo Lúteo; Doppler; Diagnóstico de Gestação; Eficiência Reprodutiva.



**USO DE ANTIBIÓTICO EM AFECÇÕES DO SISTEMA DIGESTÓRIO NO HOSPITAL VETERINÁRIO DA UFLA DE PEQUENOS ANIMAIS ENTRE OS MESES DE JANEIRO A JUNHO DE 2018**

FLORES, S.<sup>1</sup>; NEVES, R.<sup>1</sup>; CARMO, J.<sup>2</sup>; LIMA, M.<sup>1</sup>; CORREIA, T.<sup>3</sup>; FERRANTE, M.<sup>4</sup>

<sup>1</sup>Acadêmico do Curso de Medicina Veterinária da Universidade Federal de Lavras, Lavras/MG, Brasil.

<sup>2</sup>Acadêmica do Curso de Medicina Veterinária da Universidade Federal de Juiz de Fora, Juiz de Fora, MG, Brasil.

<sup>3</sup>Acadêmica do Curso de Medicina Veterinária da Faculdade Anísio Teixeira.

<sup>4</sup>Docente do Curso de Medicina Veterinária da Universidade Federal de Lavras, Lavras/MG, Brasil - marcos.ferrante@ufla.com.br

**Introdução:** O trato gastrointestinal pode ser afetado por inúmeras doenças de natureza inflamatória, infecciosa, parasitária, neoplásica, morfológica ou funcional. Entre as patologias mais comuns que acometem esse sistema podemos destacar as colites e as enterites, que estão relacionadas na maioria das vezes à alimentação (intolerância alimentar, mudanças alimentares súbitas e toxinas), agentes infecciosos (bactérias, vírus e parasitas), pancreatite ou problemas físicos (como corpos estranhos ou intussuscepção). **Objetivo:** Esse trabalho tem como objetivo analisar a utilização de antibiótico para tratamento de afecções do sistema digestório em pequenos animais no Hospital Veterinário da Universidade Federal de Lavras no período de 01 de janeiro até 30 de junho de 2018. **Materiais e métodos:** Para realização desse trabalho, foi feito um estudo retrospectivo de fichas do hospital veterinário da UFLA, com as seguintes informações: enfermidade diagnosticada, medicamento utilizado, posologia e período de tratamento incluindo todos os animais que receberam tratamento com antibiótico durante o período analisado. Foram realizadas análises descritivas no software Microsoft® Excel 2007. **Resultados:** Os antibióticos mais utilizados para tratamento de afecções do sistema digestório no hospital veterinário foram: Metronidazol (64%), Amoxicilina com clavulanato (16%), Enrofloxacin (8%), Cefalexina (4%), Doxiciclina (4%) e Ampicilina (4%). **Conclusão:** Sendo assim, o antibiótico mais utilizado pelo hospital veterinário é o Metronidazol. De acordo com a literatura, os antibióticos mais indicados em afecções do trato digestório é o Metronidazol e amoxicilina com clavulanato. Com as informações obtidas dos antibióticos utilizados, esse trabalho serve de base para futuros estudos, visando assim, o aprimoramento dessa classe de medicamentos.

**Palavras-chave:** Antibioticoterapia, Gastroenterite, Terapêutica, Cães e gatos.





**USO DE ANTIBIÓTICO EM AFECÇÕES DO SISTEMA RESPIRATÓRIO NO HOSPITAL VETERINÁRIO DE PEQUENOS ANIMAIS DA UNIVERSIDADE FEDERAL DE LAVRAS (HV/UFLA) ENTRE OS MESES DE JANEIRO A JUNHO DE 2018**

TAMEIRÃO, E. R.<sup>1</sup>; CARMO, J.<sup>2</sup>; NEVES, R.<sup>1</sup>; CORREIA, T.<sup>3</sup>; TOMA, H. S.<sup>4</sup>; FERRANTE, M.<sup>5</sup>

<sup>1</sup>Acadêmico do Curso de Medicina Veterinária da Universidade Federal de Lavras, Lavras/MG, Brasil.

<sup>2</sup>Acadêmica do Curso de Medicina Veterinária da Universidade Federal de Juiz de Fora, Juiz de Fora, MG, Brasil.

<sup>3</sup>Acadêmica do Curso de Medicina Veterinária da Faculdade Anísio Teixeira.

<sup>4</sup>Docente do Curso de Medicina Veterinária Universidade Federal de Lavras, Lavras/MG, Brasil.

<sup>5</sup>Docente do Curso de Medicina Veterinária da Universidade Federal de Lavras, Lavras/MG, Brasil - marcos.ferrante@ufla.br

**Introdução:** Antibióticos são essenciais à saúde dos seres humanos e dos animais, no entanto, esse uso, principalmente de forma desnecessária em algumas situações, pode exarcebar a ocorrência de resistência. Doenças do trato respiratório muitas das vezes podem estar associadas a infecções bacterianas primárias ou secundárias em cães e gatos, sendo um motivo comum para uso inadequado e excessivo de antibióticos. Uma grande variedade de espécies bacterianas pode ser envolvida, incluindo *E. coli*, estreptococos, estafilococos, *Bordetella* e *Pasteurella*. Atualmente, diversos trabalhos vêm desenvolvendo diretrizes para o tratamento dessas enfermidades em pequenos animais, visando otimizar o uso desses medicamentos. **Objetivo:** Esse trabalho tem como objetivo analisar a utilização de antibiótico para tratamento de doenças do trato respiratório de pequenos animais no Hospital Veterinário da Universidade Federal de Lavras no período de 01 de janeiro até 30 de junho de 2018. **Método:** Para realização desse trabalho, foi feito um estudo retrospectivo de fichas do hospital veterinário, com as seguintes informações: enfermidade diagnosticada, medicamento utilizado, posologia e período de tratamento incluindo todos os animais que receberam tratamento com antibiótico durante o período analisado. Foram realizadas análises descritivas no software Microsoft® Excel 2007. **Resultados:** Os antibióticos mais utilizados para tratamento de doenças do trato respiratório no hospital veterinário da UFLA foram: Amoxicilina com clavulanato (59%), clindamicina (17%), enrofloxacino (12%), Cefalotina (6%) e Doxiciclina (6%). **Conclusão:** Portanto, a partir destes dados coletados, pode-se inferir que a maior utilização para tratamento do sistema respiratório foi a Amoxicilina com clavulanato, apesar de autores indicarem a Doxiciclina como antibiótico de primeira escolha para este tratamento. Com as informações obtidas dos antibióticos utilizados, esse trabalho serve de base para futuros estudos, visando assim, o aprimoramento dessa classe de medicamentos.

**Palavras-chave:** Antibioticoterapia; Amoxicilina; Terapêutica; Cães e Gatos.



**USO DE ANTIBIÓTICO EM FERIDAS NO HOSPITAL VETERINÁRIO DE PEQUENOS ANIMAIS DA UNIVERSIDADE FEDERAL DE LAVRAS ENTRE OS MESES DE JANEIRO A JUNHO DE 2018**

LIMA, M.<sup>1</sup>; TAMEIRÃO, E.<sup>1</sup>; CARMO, J.<sup>2</sup>; NEVES, R.<sup>1</sup>; CORREIA, T.<sup>3</sup>; FERRANTE, M.<sup>4</sup>

<sup>1</sup>Acadêmico do Curso de Medicina Veterinária da Universidade Federal de Lavras, Lavras/MG, Brasil.

<sup>2</sup>Acadêmica do Curso de Medicina Veterinária da Universidade Federal de Juiz de Fora, Juiz de Fora, MG, Brasil.

<sup>3</sup>Acadêmica do Curso de Medicina Veterinária da Faculdade Anísio Teixeira.

<sup>4</sup>Docente do Curso de Medicina Veterinária da Universidade Federal de Lavras, Lavras/MG, Brasil - marcos.ferrante@ufla.com.br

**Introdução:** O maior órgão dos mamíferos em contato direto com o ambiente é a pele, sendo a mesma a interface primária entre o corpo e o meio ambiente, possuindo assim, um papel central na defesa do indivíduo. A perda da integridade, como em casos de feridas, pode comprometer essa barreira, levando a um desequilíbrio fisiológico no organismo. Essa afecção é muito importante na clínica devido à alta frequência que acomete os animais, podendo ser ocasionada, principalmente por morduras, atropelamentos e queimaduras. **Objetivo:** Esse trabalho tem como objetivo analisar a utilização de antibiótico para tratamento ferida em pequenos animais no Hospital Veterinário da Universidade Federal de Lavras no período de 01 de janeiro até 30 de junho de 2018. **Método:** Para realização desse trabalho, foi feito um estudo retrospectivo de fichas do hospital veterinário, com as seguintes informações: enfermidade diagnosticada, medicamento utilizado, posologia e período de tratamento incluindo todos os animais que receberam tratamento com antibiótico durante o período analisado. Foram realizadas análises descritivas no software Microsoft® Excel 2007. **Resultados:** Os antibióticos mais utilizados para tratamento de feridas no hospital veterinário foram: Cefalexina (27%), Amoxicilina com clavulanato (15%), Gentamicina + Sulfadiazina (15%), Rifamicina (11%), Metronidazol (8%), Cefalotina (8%), Enrofloxacin (8%), Ceftriaxona (4%), Amoxicilina (4%), **Conclusão:** Portanto, a partir dos dados coletados, pode-se inferir que os antibióticos mais utilizados para tratamento de feridas foram Cefalexina e Amoxicilina com clavulanato. Corroborando com os achados de literatura, que cita que os antibióticos mais indicados para tratamento de ferida é a Cefalexina, seguido de Sulfonamidas associado ao trimetropim. Com as informações obtidas dos antibióticos utilizados, esse trabalho serve de base para futuros estudos, visando assim, o aprimoramento dessa classe de medicamentos.

**Palavras-chave:** Antibioticoterapia; Cefalexina; Terapêutica; Cães e gatos.



**USO DE ANTIBIÓTICO PARA TRATAMENTO DE HEMOPARASIToses NO HOSPITAL VETERINÁRIO DE PEQUENOS ANIMAIS DA UNIVERSIDADE FEDERAL DE LAVRAS ENTRE OS MESES DE JANEIRO A JUNHO DE 2018**

CORREIA, T.<sup>1</sup>; CARMO, J.<sup>2</sup>; NEVES, R.<sup>3</sup>; FLORES, S.<sup>3</sup>; TAMEIRÃO, E.<sup>1</sup>;  
FERRANTE, M.<sup>4</sup>

<sup>1</sup>Acadêmica do Curso de Medicina Veterinária da Faculdade Anísio Teixeira.

<sup>2</sup>Acadêmica do Curso de Medicina Veterinária da Universidade Federal de Juiz de Fora, Juiz de Fora, MG, Brasil.

<sup>3</sup>Acadêmico do Curso de Medicina Veterinária da Universidade Federal de Lavras, Lavras/MG, Brasil.

<sup>4</sup>Docente do Curso de Medicina Veterinária da Universidade Federal de Lavras, Lavras/MG, Brasil - marcos.ferrante@ufla.com.br

**Introdução:** As hemoparasitoses são doenças com maior ocorrência e grande distribuição nas clínicas de veterinária de pequenos animais, que acometem obrigatoriamente as células sanguíneas do hospedeiro. Podem ser causadas por protozoários e/ou bactérias. A *Babesia canis* e *Ehrlichia canis* são os agentes patológicos mais encontrados em cães, *Mycoplasma haemofilis* em gatos. A *Anaplasma spp* acomete ambas as espécies. Diversos tratamentos já foram propostos, sendo que o tratamento com Doxiciclina é rotineiramente empregada.

**Objetivo:** Esse trabalho tem como objetivo analisar a utilização de antibiótico para tratamento de hemoparasitoses de pequenos animais no Hospital Veterinário da Universidade Federal de Lavras no período de 01 de janeiro até 30 de junho de 2018.

**Método:** Para realização desse trabalho, foi feito um estudo retrospectivo de fichas do hospital veterinário, incluindo todos os animais que receberam tratamento com antibiótico durante o período analisado. Para isso, foram observadas 44 fichas com as seguintes informações: enfermidade diagnosticada, medicamento utilizado e posologia. Todas as informações coletadas foram introduzidas numa base de dados construída no software Microsoft® Excel 2007. **Resultados:** Os antibióticos mais utilizados para tratamento de hemoparasitoses no hospital veterinário da UFLA foram: a Doxiciclina (90%) seguido por Enrofloxacin (5%), Metronidazol (3%) e Cefalotina (2%). **Conclusão:** O tratamento mais utilizado foi com a Doxiciclina. A mesma é um antibiótico de amplo espectro muito competente para a eliminação de microorganismos gram positivos e negativos pertencente ao grupo das tetraciclina.

**Palavras-chave:** *Babesia canis*, *Ehrlichia canis*, Doxiciclina, pequenos animais.



## ASPECTOS ULTRASSONOGRÁFICOS HEPÁTICOS DE VACAS LEITEIRAS NO MUNICÍPIO DE LAVRAS-MG

MEIRELLES, C. O.<sup>1</sup>; CARVALHO, A. L. M. A.<sup>1</sup>; BARROS, F. A. D. R.<sup>1</sup>; LACRETA  
JÚNIOR, A. C. C.<sup>2</sup>; CHALFUN, L. H. L.<sup>3</sup>.

<sup>1</sup> Acadêmico do curso de Medicina Veterinária do Centro Universitário de Lavras, Lavras/MG, Brasil.

<sup>2</sup> Professor Adjunto – Departamento Medicina Veterinária da Universidade Federal de Lavras, Lavras/MG, Brasil.

<sup>3</sup> Orientador, curso de Medicina Veterinária do Centro Universitário de Lavras, Lavras/MG, Brasil - luthescochalfun@unilavras.edu.br

**Introdução:** A ultrassonografia pode auxiliar no diagnóstico de acometimentos do aparelho digestório de bovinos leiteiros. Sendo assim, permite investigar alterações desse sistema quando exames clínicos se tornam comprometidos, desde que valores padrões ultrassonográficos tenham sido determinados. **Objetivos:** O intuito do presente trabalho é apresentar os parâmetros ultrassonográficos hepáticos de vacas leiteiras lactantes, para serem utilizados como valores de referência na clínica médica bovina e como base para pesquisas futuras. **Materiais e métodos:** Foram utilizadas vinte e duas vacas leiteiras lactantes de diferentes grupamentos genéticos para a pesquisa, onde essas permaneceram em estação utilizando apenas contenção física. A varredura ultrassonográfica foi realizada no antímero direito na região abdominal entre o 5° e 12° espaços intercostais. O equipamento disposto para avaliação foi um ultrassom portátil, marca Sonoscape®, com um transdutor portátil convexo de 3 a 5 MHz. Foram avaliadas as seguintes medidas hepáticas: Medida 1 (M1): distância dos processos espinhosos das vértebras dorsais até o ápice hepático; Medida 2 (M2): distância dos processos espinhosos das vértebras dorsais até o limite máximo do fígado ventralmente; Medida 3 (M3):  $M3=M2-M1$ ; Medida 4 (M4): distância entre a borda lateral hepática até a veia porta; Medida 5 (M5): distância entre a borda lateral hepática até a veia cava caudal. **Resultados:** Nenhum dos achados ultrassonográficos hepáticos apresentou alterações que indicasse alguma condição de enfermidade. Além disso, foi possível dimensionar veia porta hepática e cava caudal de todos os animais avaliados. As medidas encontradas em animais gestantes e vacas vazias apresentaram as seguintes medidas: (M1)  $35,09 \pm 5,92$ (cm), (M2)  $66,14 \pm 10,71$ (cm), (M3)  $31,05 \pm 7,96$ (cm), (M4)  $95,08 \pm 12,66$ (mm), (M5)  $128,21 \pm 13,64$ (mm), Ø v. porta  $40,34 \pm 5,79$ (mm) e Ø v. cava  $37,83 \pm 6,93$ (mm). As dimensões de M1, M2, M3 e M4 apresentaram medidas maiores em vacas vazias, porém nesses animais o valor M5 foi inferior quando comparados com vacas gestantes. **Conclusão:** É notório que dimensões hepáticas e condição reprodutiva apresentam relações científicas, sendo capaz de serem utilizadas no futuro para auxílio no diagnóstico clínico e reprodutivo desses animais.

**Palavras-chave:** Bovinos; Diagnóstico; Ultrassom; Fígado.



## ACOMPANHAMENTO DO CICLO ESTRAL EM CADELAS POR MEIO DA CITOLOGIA VAGINAL

VILELA, B. R. N.<sup>1</sup>; OLIVEIRA, J. B. V.<sup>1</sup>; BARROS, P. C. M.<sup>1</sup>; CARDOSO, A. C. P.<sup>2</sup>;  
MONTEIRO, K. S.<sup>3</sup>; MURGAS, L. D. S.<sup>4\*</sup>

<sup>1</sup>Acadêmica do Curso de Medicina Veterinária da Universidade Federal de Lavras, Lavras/MG, Brasil.

<sup>2</sup>Acadêmica do Curso de Medicina Veterinária do Centro Universitário de Lavras, Lavras/MG, Brasil.

<sup>3</sup>Mestranda no programa de Pós-Graduação em Ciências Veterinárias da Universidade Federal de Lavras, Lavras/MG, Brasil.

<sup>4</sup>Orientador, docente do curso de Medicina Veterinária da Universidade Federal de Lavras, Lavras/MG, Brasil.

\*ismurgas@ufla.br

**Introdução:** A citologia vaginal é um exame laboratorial rápido, prático e eficaz muito usado para análise do ciclo estral em cadelas. Esse exame permite identificar por meio das células encontradas no swab a fase estral e assim determinar se o animal está apto para realizar uma inseminação artificial. **Objetivos:** O objetivo deste trabalho é relatar o acompanhamento do ciclo estral de cadelas por meio da citologia vaginal, para determinar o momento ideal para realizar a inseminação artificial. **Relato de caso:** Foram atendidas no Laboratório de Fisiologia do Departamento de Medicina Veterinária da UFLA cinco cadelas da raça Bulldogge Francês em idade reprodutiva no quarto dia de estro. A citologia vaginal foi realizada com um *swab* preparado com solução salina, introduzido dorso-cranialmente na face dorsal da comissura labial a um ângulo de 45° e depois de 180° para obter material da região mais cranial da vagina, realizando de 2-3 revoluções, e este material fixado em lâmina devidamente identificada, que foi posteriormente corada com corante do tipo Panótico Rápido. Após a coloração e secagem, cada lâmina foi submetida à microscopia óptica com aumento de 40x, para avaliar a porcentagem de células queratinizadas com núcleo. O exame foi repetido no intervalo de dois dias até o diestro. **Resultados:** No quarto dia do estro todas as cadelas apresentaram de 65-85% das células queratinizadas com núcleo. No 6º dia, 4 dos animais apresentaram decréscimo na porcentagem de células queratinizadas com núcleo, apenas o 5º animal apresentou aumento nesse número. No oitavo dia, um dos animais encontrava-se em diestro e os demais apresentaram uma porcentagem inferior de células queratinizadas com núcleo. No décimo dia, uma cadela apresentou 100% das células queratinizadas com núcleo. Na penúltima análise houve um aumento na quantidade de células queratinizadas com núcleo de dois animais. E na última análise todas cadelas se encontravam em diestro. **Conclusão:** Percebe-se que o ciclo estral de cadelas pode variar, mesmo sendo animais da mesma raça e faixa etária. Então o acompanhamento do ciclo através da citologia vaginal é fundamental para a determinação do momento ideal para a inseminação.

**Palavras-chave:** canino, estro, reprodução, exame ginecológico.



## ACOMANHAMENTO DO DESENVOLVIMENTO PLACENTÁRIO E UTERINO EM CADELAS GESTANTES POR ULTRASSONOGRAFIA

CARDOSO, A. C. P.<sup>1</sup>; SIMÕES, L. G. D. T. A.<sup>2</sup>; CASTRO, G. C.<sup>2</sup>; MONTEIRO, K. S.<sup>3</sup>; LACRETA JUNIOR, A. C. C.<sup>4</sup>; MURGAS, L. D. S.<sup>4\*</sup>

<sup>1</sup>Acadêmica do Curso de Medicina Veterinária do Centro Universitário de Lavras, Lavras/MG, Brasil.

<sup>2</sup>Residente em Medicina Veterinária na Universidade Federal de Lavras, Lavras/MG, Brasil.

<sup>3</sup>Mestranda em Ciências Veterinárias da Universidade Federal de Lavras, Lavras/MG, Brasil.

<sup>4</sup>Docente do curso de Medicina Veterinária da Universidade Federal de Lavras, Lavras/MG, Brasil.

\*ismurgas@dmv.ufla.br

**Introdução:** A ultrassonografia é de grande importância para o acompanhamento gestacional e avaliação de desenvolvimento placentário e uterino, além de permitir a visualização da viabilidade e saúde dos fetos. É o método mais utilizado para confirmação de gestação após 30 dias da realização da inseminação artificial em cadelas, permitindo coletar dados como idade gestacional, integridade dos componentes reprodutivos e avaliação geral do feto durante seu desenvolvimento. **Objetivos:** O objetivo desse trabalho é relatar o acompanhamento ultrassonográfico do desenvolvimento placentário, uterino e fetal em cadelas gestantes a partir dos 30 dias de gestação. **Método:** Foram realizados exames ultrassonográficos, com aparelho TOSHIBA APLIO 300, em sete cadelas gestantes da raça Bulldog Francês aos 30, 45 e 58 dias de gestação. Foram mensurados espessura de placenta e de parede uterina, frequência cardíaca dos fetos, diâmetro biparietal (DBP) e motilidade intestinal. **Resultados:** A espessura placentária aos 30, 45 e 58 dias de gestação foi em média 3,3, 4,2 e 4,6 mm respectivamente. A espessura da parede uterina aos 30, 45 e 58 dias de gestação foi em média 3,2 mm, 2,1 mm e 1,7mm respectivamente. A frequência cardíaca média foi 235 bpm aos 45 dias de gestação, caindo para 210 bpm aos 58 dias de gestação. Aos 58 dias de gestação os fetos apresentavam motilidade intestinal difusa. A média do DBP foi de 17,9 mm aos 45 dias de gestação e de 26,2 mm aos 58 dias de gestação. **Conclusão:** A ultrassonografia permitiu observar o aumento da espessura placentária e redução da parede uterina além de parâmetros fetais, demonstrando ser uma importante ferramenta no acompanhamento gestacional.

**Palavras-chave:** Idade gestacional; Diâmetro biparietal; Frequência cardíaca fetal; Bulldog Francês.



## AVALIAÇÃO DO USO DE ANTIBIÓTICOS EM AFECÇÕES DO TRATO URINÁRIO NO HOSPITAL VETERINÁRIO DA UNIVERSIDADE FEDERAL DE LAVRAS ENTRE OS MESES DE JANEIRO A JUNHO DE 2018

SOARES, B.<sup>1</sup>; CARMO, J.<sup>2</sup>; NEVES, R.<sup>1</sup>; CORREIA, T.<sup>3</sup>; TOMA, H.<sup>4</sup>; FERRANTE, M.<sup>5</sup>

<sup>1</sup>Acadêmico do Curso de Medicina Veterinária da Universidade Federal de Lavras, Lavras/MG, Brasil.

<sup>2</sup>Acadêmica do Curso de Medicina Veterinária da Universidade Federal de Juiz de Fora, Juiz de Fora/MG, Brasil.

<sup>3</sup>Acadêmica do Curso de Medicina Veterinária da Faculdade Anísio Teixeira.

<sup>4</sup>Docente do Curso de Medicina Veterinária da Universidade Federal de Lavras, Lavras/MG, Brasil.

<sup>5</sup>Docente do Curso de Medicina Veterinária da Universidade Federal de Lavras, Lavras/MG, Brasil - marcos.ferrante@ufla.com.br

**Introdução:** Afecções do trato urinário são patologias encontradas com alta frequência em cães e gatos e, por isso, o uso de antibióticos com intuito de tratar essas enfermidades pode ser significativo, tanto em aspectos zootécnicos, como sanitários. A *Escherichia coli* é a causadora mais comum de infecções do trato urinário e representa cerca de 30% a 50% de todos os casos de cistite infecciosa nessas duas espécies. Outros agentes comuns são *Staphylococcus*, *Proteus* e *Enterococcus*. Diretrizes estão sendo desenvolvidas para o tratamento deste tipo de afecção em pequenos animais, visando otimizar o uso dos antibióticos e consequentemente, fazer melhor uso da terapia antibiótica sistêmica. **Objetivo:** Esse trabalho tem como objetivo analisar a utilização de antibióticos para tratamento de doenças do trato urinário de pequenos animais no Hospital Veterinário da Universidade Federal de Lavras (UFLA), no período de 01 de janeiro até 30 de junho de 2018. **Método:** Para realização desse trabalho foi feito um estudo retrospectivo das fichas do hospital veterinário, incluindo todos animais que receberam tratamento com antibiótico durante o período analisado. Desta forma, foram observadas fichas com as seguintes informações: diagnóstico clínico, medicamento utilizado e posologia. Todas as informações coletadas foram introduzidas numa base de dados construída no software Microsoft® Excel 2007. **Resultados:** Entre os dez casos analisados, os antibióticos mais utilizados para o tratamento de doenças do trato urinário no Hospital Veterinário da UFLA foram: Amoxicilina com Clavulanato (30%), Cefalexina (20%), Enrofloxacina (20%), Metronidazol (20%), Cefalotina (10%). **Conclusão:** O antibiótico mais utilizado foi a Amoxicilina com Clavulanato, o que condiz com a literatura, na qual cita que em casos não complicados a terapia inicial deve consistir em amoxicilina ou trimetoprim-sulfonamida. No entanto, em infecções mais graves, como nos casos de pielonefrite, a enrofloxacina deve ser o antibiótico de escolha até que a cultura e o antibiograma indiquem um antibiótico mais adequado. Após a realização destes, a antibioticoterapia deverá ter caráter mais individual para o paciente em questão.



CENTRO UNIVERSITÁRIO DE LAVRAS – UNILAVRAS

III CONGRESSO DE MEDICINA VETERINÁRIA

Palavras-chave: Antibioticoterapia, resistência, Amoxicilina, Cães e gatos.







**USO DE ANTIBIÓTICO EM CASTRAÇÕES NO HOSPITAL VETERINÁRIO  
DE PEQUENOS ANIMAIS DA UNIVERSIDADE FEDERAL DE LAVRAS  
ENTRE OS MESES DE JANEIRO A JUNHO DE 2018**

NEVES, R.<sup>1</sup>; CARMO, J.<sup>2</sup>; CORREIA, T.<sup>3</sup>; LIMA, M.<sup>1</sup>; FLORES, S.<sup>1</sup>; FERRANTE,  
M.<sup>4</sup>

<sup>1</sup>Acadêmico do Curso de Medicina Veterinária da Universidade Federal de Lavras,  
Lavras/MG, Brasil.

<sup>2</sup>Acadêmica do Curso de Medicina Veterinária da Universidade Federal de Juiz de Fora,  
Juiz de Fora/MG, Brasil.

<sup>3</sup>Acadêmica do Curso de Medicina Veterinária da Faculdade Anísio Teixeira.

<sup>4</sup>Docente do Curso de Medicina Veterinária da Universidade Federal de Lavras,  
Lavras/MG, Brasil - marcos.ferrante@ufla.com.br

**Introdução:** A castração se tornou a forma mais eficaz para o descontrole populacional de pequenos animais e também como tratamentos para partos patológicos, neoplasias e outras patologias do sistema reprodutor. **Objetivo:** Esse trabalho tem como objetivo analisar a utilização de antibiótico para a castração eletiva e terapêutica de pequenos animais no Hospital Veterinário da Universidade Federal de Lavras no período de 01 de janeiro até 30 de junho de 2018. **Método:** Para realização desse trabalho, foi feito um estudo retrospectivo de fichas do hospital veterinário, incluindo todos os animais que receberam tratamento com antibiótico durante o período analisado. Para isso, foram observadas fichas com as seguintes informações: enfermidade diagnosticada, medicamento utilizado e posologia. Todas as informações foram introduzidas em base de dados construída no software Microsoft® Excel 2007. **Resultados:** Os antibióticos mais utilizados para ovariossalpingo-histerectomia (OSH) eletiva foi a Cefalexina (44%), a OSH terapêutica foi o Metronidazol (29%) e Orquiectomia mais utilizado foi o Enrofloxacina (47%) no hospital veterinário da UFLA. **Conclusão:** Portanto, com as informações dos antibióticos utilizados, esse trabalho poderá servir de base para futuros estudos, visando assim, otimizar a utilização dessa classe de medicamentos.

**Palavras-chave:** OSH eletiva, Enrofloxacina, OSH terapêutica, Orquiectomia.



## USO DO SOFTWARE CASA SCA PARA AVALIAÇÃO DA QUALIDADE ESPERMÁTICA DE SÊMEN CANINO

DIAS, G. C. R.<sup>1</sup>; LIRA, G. M.<sup>1</sup>; SILVA, L. L. G.<sup>2</sup>; MONTEIRO, K. S.<sup>3</sup>; MOTTA, N. C.<sup>4</sup>; MURGAS, L. D. S.<sup>5\*</sup>

<sup>1</sup>Acadêmico (a) no curso de Medicina Veterinária da Universidade Federal de Lavras, Lavras/MG, Brasil.

<sup>2</sup>Acadêmica no curso de Medicina Veterinária do Centro Universitário de Lavras, Lavras/MG, Brasil.

<sup>3</sup>Mestranda em Ciências Veterinárias da Universidade Federal de Lavras, Lavras/MG, Brasil.

<sup>4</sup>Doutoranda em produção e nutrição de não-ruminantes, Departamento de Zootecnia, Universidade Federal de Lavras, Lavras/MG, Brasil.

<sup>5</sup>Orientador, Docente do curso de Medicina Veterinária da Universidade Federal de Lavras, Lavras/MG, Brasil.

\*ismurgas@ufla.br

**Introdução:** A avaliação espermática pode ser utilizada para conhecer características seminais de cães que estão no início da vida reprodutiva, avaliar o sêmen que será destinado ao congelamento ou à inseminação artificial, investigar o estado reprodutivo do animal em casos de patologias reprodutivas, dentre outras situações. Várias formas de avaliação podem ser utilizadas, inclusive por softwares computacionais. O CASA SCA é um software para análise espermática, que avalia o sêmen através das suas características, principalmente cinéticas. **Objetivo:** Objetivo do trabalho é relatar uso do CASA SCA para avaliação espermática de sêmen canino. **Metodologia:** Foram utilizados 6 cães machos da raça buldogue francês com idade entre 1 e 5 anos. O sêmen foi coletado duas vezes com intervalo de quinze dias e imediatamente após a coleta por manipulação digital, o sêmen foi fixado na MAKLER e submetido à avaliação pelo programa CASA SCA. Foram avaliadas as variáveis: motilidade total, motilidade progressiva, velocidade curvilínea (VCL), velocidade média da trajetória (VAP), velocidade linear progressiva (VSL), frequência de batimento flagelar cruzado (BCF) para determinação da qualidade do sêmen. **Resultados:** A média da motilidade total foi de 86,89; média progressiva 39,49; VAP 71,65; VCL 125,16; VSL 42,36 e BCF 13,43. O sêmen se enquadrava nos parâmetros de qualidade, de acordo com o Colégio Brasileiro de Reprodução Animal. Dessa forma, pode-se constatar que os animais avaliados se encontravam aptos à reprodução. **Conclusão:** Percebe-se como a avaliação espermática tem importância para se determinar a capacidade reprodutiva dos animais, e o quanto ela é necessária para que a qualidade do sêmen animal possa ser mensurada de forma eficiente, determinando assim o potencial reprodutivo dos animais. Sendo assim, o CASA SCA se mostrou como uma importante ferramenta para avaliação da qualidade espermática.

**Palavras chave:** espermograma, reprodução canina, coleta de sêmen.